ANNALES
D'ANATOMIE PATHOLOGIQUE
ET D'ANATOMIE NORMALE
MÉDICO-CHIRURGICALE

NEUVIÈME ANNÉE *N° 3* *MARS 1932*

MÉMOIRES ORIGINAUX

STRUCTURE DE DEUX GREFFONS TESTICULAIRES APRÈS UNE SURVIE DE SIX ANS

par

Ed. RETTERER

Nous allons faire l'histoire clinique, ainsi que la description histologique d'une greffe testiculaire ayant survécu six ans.

I. — A) *OBSERVATION CLINIQUE*

M. C... (E.) a été greffé une première fois le 27 novembre 1925, à l'âge de soixante-cinq ans, et une seconde fois le 12 novembre 1931, à l'âge de soixante et onze ans, six ans après la première intervention.

Dans ses antécédents, on ne relève qu'une blennorragie à l'âge de dix-huit ans, suivie d'une orchite droite, et une pleurésie à quarante-deux ans.

Industriel, il a fourni un labeur considérable dès l'âge de vingt ans; très vigoureux jusqu'à soixante ans, il ressentit, à partir de cette époque, une grande faiblesse générale : courbature, difficulté de plus en plus grande à la marche, somnolence après les repas ou après une heure de lecture, fatigue au bout d'une heure ou deux de travail à son bureau, lacunes dans la mémoire, moments de découragement, tristesse et manque de volonté.

Les fonctions génitales, qui étaient normales jusqu'à l'âge de cinquante-huit ans, commencèrent à s'affaiblir graduellement et les manifestations viriles finirent par disparaître les dernières années.

Le pression artérielle est la suivante : Pachon, maxima, 21; minima, 11.

Cet état changea complètement après la première greffe pratiquée en 1925.

Trois mois après l'opération, il commença à éprouver une recrudescence des forces physiques; la marche devint aisée et, peu à peu, il reprit sa vigueur ancienne. La mémoire revint d'une façon surprenante et il put de nouveau travailler de six à huit heures par jour à son bureau. Six mois après la greffe, les fonctions génitales suivirent le réveil de la vigueur générale.

Cet état persista jusque dans ces derniers temps ; ce n'est que depuis quelques mois que M. C... (E.) éprouva de nouveau de la fatigue à la marche. Craignant que ce ne fût le début de la perte du bénéfice considérable acquis par la greffe, il vint demander à être regreffé. En un mot, M. C... (E.) réclama une seconde greffe pour améliorer son état général et pour remédier surtout à la faiblesse qu'il ressentait dès qu'il faisait une marche.

L'examen local montra qu'après six ans, il persistait des quatre greffons de testicule de chimpanzé, transplantés en 1925, deux greffons. Il était donc intéressant de connaître les modifications subies par ces derniers, puisqu'ils n'exerçaient plus d'influence sur l'état général. D'autre part, on ne pouvait refuser à M. C... (E.) le bénéfice d'une nouvelle greffe.

La deuxième opération (ablation des deux greffons datant de six ans et implantation de deux nouveaux greffons de chimpanzé) fut pratiquée par M. Georges Voronoff, en ma présence, le 12 novembre 1931 (1).

B) *EXAMEN HISTOLOGIQUE*

Des deux greffons implantés sur l'un et l'autre testicule, un seul a pris. Le gauche et le droit sont ovoïdes et longs de 2 cm. 5 ; dans leur portion moyenne, ils sont épais de 1 centimètre; le gauche est large de 1 cm. 5, tandis que le droit n'a qu'une épaisseur de 1 cm. 3.

Ces deux greffons ont donc conservé les dimensions des deux lambeaux qu'on avait découpés dans le testicule de chimpanzé ; il n'y a eu ni augmentation de volume, ni résorption pendant six ans. Ils se sont détachés de la vaginale aussi aisément que le noyau d'une cerise mûre de la chair qui le contient, c'est-à-dire qu'ils ne sont unis au tissu conjonctif de la vaginale que par des tractus très lâches. Sur les coupes transversales ou longitudinales, chaque greffon montre une masse centrale qui est molle et représente une pulpe jaune paille, entourée d'une écorce gris blanchâtre épaisse, selon les endroits, de 0 mm. 1 à 1 millimètre.

Les greffons furent fixés dans le formol à 1 pour 10 d'eau. Des fragments, les uns furent montés dans la paraffine, les autres furent imprégnés de gomme arabique et durcis dans l'alcool faible (étendu d'un quart d'eau).

Débités en coupes, les fragments qui n'avaient passé que par l'alcool faible, montrèrent, après coloration par l'hématoxyline et le Soudan III, les images

(1) Il sera intéressant de voir les effets de la seconde greffe et de connaître l'évolution des greffons.

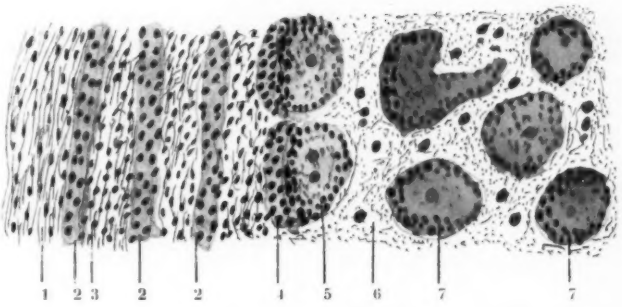

FIG. 1. — *Coupe transversale d'une moitié de greffon durcie dans la gomme arabique et l'alcool faible, et colorée par l'hématoxyline et le Soudan III.*

1, *2* et *3*, écorce de tissu conjonctif dense ; *4*, portion externe d'un nodule ou cordon séminal ; *5*, masse centrale et portion interne du même ; *6*, tissu intercordonal (interstitiel) ; *7*, *7*, portion périphérique d'un cordon ou nodule central.

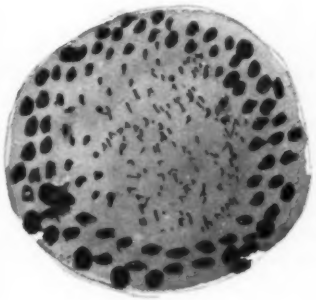

FIG. 2.

Un cordon, en coupe transversale, de la partie moyenne de la figure 1 (à un grossissement fort.)

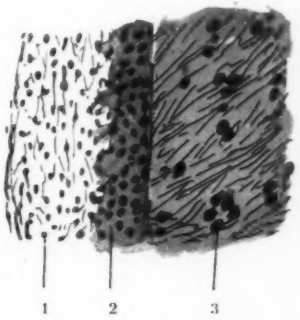

FIG. 4.

Coupe d'un greffon passant par une région à coque périphérique très mince.

1, portion externe ; *2*, portion interne de la coque ; *3*, portion superficielle de la masse centrale.

suivantes. Ces images varient d'un point à un autre; mais elles concordent sur un point, c'est que les phénomènes progressifs et régressifs se déroulent partout selon un processus analogue.

La figure 1 (planche I) représente une coupe d'une région où la coque est épaisse de 1 millimètre. Elle se montre constituée par du tissu conjonctif à divers stades de développement (*1*, *2*, *3* et *4*).

La coque conjonctive se compose de séries de traînées de tissu conjonctif à deux stades différents d'évolution : les unes *(2, 2, 2)* sont formées d'un cytoplasma granuleux et dense, faiblement teint par l'hématoxyline et semé de noyaux serrés et se colorant vivement ; les autres (*1* et *3*) sont constitués par un cytoplasma plus clair, traversé par des fibrilles granuleuses. Les noyaux de ces dernières sont ovoïdes et la masse interfibrillaire est homogène.

La face interne de cette coque conjonctive est limitée par une rangée de cordons (*4* et *5*) (restes des tubes séminaux) qui, en coupe transversale, figurent des follicules ou nodules d'un diamètre de 0 mm. 15. La portion externe ou périphérique *(4)* des follicules a la structure des traînées *(2, 2, 2)* de la coque conjonctive ; elle est formée d'un cytoplasme commun finement granuleux et semé de noyaux, tandis que le centre des follicules et leur partie interne sont teints en rouge vif et ne possèdent plus que des noyaux également colorés en rougeâtre, c'est-à-dire qu'ils sont en voie de transformation graisseuse.

Les assises de cellules qui se trouvent en *(4)* ont tous les caractères des cellules génératrices des épithéliums ; désignons-les sous le nom de *couche génératrice*, tandis que les éléments de *(5)* sont en voie de régression.

Ces cordons ou follicules externes sont suivis, du côté central, par des cordons *(7, 7)*, qui sont colorés en rouge intense. Cependant, dans leur couche périphérique, un certain nombre de noyaux présentent encore de l'affinité pour l'hématoxyline, tandis que les autres sont teints en rouge plus ou moins vif par le Soudan III.

La figure 2 (planche I) représente à un grossissement plus fort l'un de ces cordons ou follicules *(7)* faisant suite aux follicules périphériques; il est facile d'y suivre toutes les transitions entre les noyaux hématoxylinophiles et les noyaux soudanophiles. Le centre des follicules est représenté par une masse finement granuleuse avide de Soudan III; mais, par endroits, on y voit des vésicules teintes en rouge citrin ou jaune.

En résumé, les cordons ou follicules évoluent dans un sens différent, du côté périphérique et du côté central : dans l'assise externe ou génératrice des cordons périphériques (fig. 1, en *4*), l'épithélium se transforme en un tissu conjonctif jeune (syncytium), lequel continue par ses deux faces *(2, 2)* à évoluer en tissu conjonctif clair et réticulé *(1* et *3)*. C'est ainsi que se développe la coque du tissu conjonctif dense qui entoure le greffon. On observe même, par endroits, des nodules qui rappellent les follicules des amygdales ou des plaques de Peyer, lorsque ces dernières se trouvent au stade où l'épithélium ou les masses primitives de ces formations sont en voie de transformation conjonctive. La figure 3 représente un de ces nodules, dont le centre est formé d'un cytoplasma homogène, semé de noyaux, et dont la périphérie montre un tissu réti-

culé, c'est-à-dire des cellules étoilées dont les prolongements granuleux et anastomotiques circonscrivent une masse cytoplasmique beaucoup plus claire et homogène.

Toute autre est l'évolution de l'épithélium et du tissu intercordonal de la partie centrale des cordons situés à la face interne de la couche génératrice des cordons périphériques. Nous avons vu que, dans l'assise externe de ces cordons centraux, les noyaux cessent peu à peu de se colorer à l'hématoxyline et se teignent en rouge vif par le Soudan III. Quant au tissu intercordonal ou interstitiel, il se présente sous la forme d'une masse claire finement granuleuse ou fibrillaire dans laquelle n'existent plus de noyaux, mais où se trouvent de nombreuses vésicules de 0 mm. 015 à 0 mm. 020, teintes en jaune citrin par le Soudan III. Chaque vésicule est circonscrite par un contour coloré par l'hématoxyline.

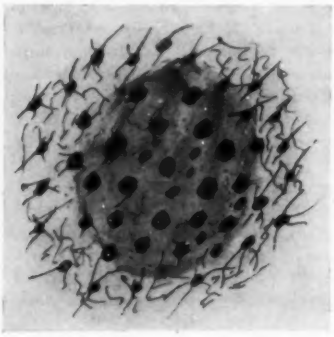

FIG. 3. — *Un follicule de la partie interne de l'écorce.*

Le développement de ce tissu intercordonal ou interstitiel varie d'une région à l'autre; l'épaisseur de ces cloisons intercordonales est, en effet, de 0 mm. 05 à 0 mm. 10, ce qui donne une moyenne de 0 mm. 07 à 0 mm. 08.

La figure 4 représente (planche I) la coupe de l'un des greffons dans un point où la coque conjonctive est mince (0 mm. 2 d'épaisseur). Une couche de tissu conjonctif clair *(1)* la limite en dehors et est suivi en dedans par une couche de cytoplasma granuleux et plus colorable par l'hématoxyline à noyaux serrés. Cette couche *(2)* correspond à la couche génératrice de la figure 1.

A la face interne de la couche génératrice, on ne voit plus de cordons ou follicules; tout le tissu *(3)* est constitué par une substance traversée par les fibrilles, teintes en noir par l'hématoxyline et plongées dans une masse colorée par le Soudan III en rouge pâle. De distance en distance se trouvent des vésicules qui sont teintes en jaune citrin. Absence de noyaux dans le tissu réticulé. Cette différence d'évolution de la partie centrale me paraît due aux conditions suivantes : la faible épaisseur a permis aux cordons situés à la face interne de la couche génératrice *(2)* de se transformer en tissu conjonctif; mais, ultérieurement, ce dernier a subi une dégénérescence qui a abouti à l'atrophie des noyaux et au développement des vésicules graisseuses.

Bien différentes sont les images qu'on observe sur les coupes des fragments inclus dans la paraffine, c'est-à-dire qui avaient séjourné dans le xylol ou le toluène. La figure 5 représente l'une de ces coupes. La coque conjonctive périphérique reproduit la même texture que celle de la figure 1 : des lamelles de tissu conjonctif au premier stade de développement (2 et 3), et des tractus de tissu conjonctif fibrillaire *(1)* intermédiaire aux premières.

La portion externe ou périphérique *(4)* de la rangée externe des cordons rappelle également la structure des mêmes parties appartenant aux fragments qui ont passé par le xylol. Cependant, comme le montre la figure 6, on

observe, dans certains de ces follicules ou cordons périphériques, certains détails de structure que l'action du xylol met en évidence. Le séjour dans le xylol a fait disparaître une partie du cytoplasma et n'a laissé que des filaments colorables à l'hématoxyline. En d'autres termes, le cytoplasma commun est constitué par un protoplasma en partie soluble dans le xylol, et des filaments insolubles dans ce dernier : d'où l'aspect réticulé de l'ensemble.

Quant à la *masse centrale* de ce dernier (fig. 5 et 6), elle diffère complètement au point de vue structural et tinctorial de celle des fragments qui n'ont pas séjourné dans le xylol. On distingue encore sur les coupes des fragments qui n'ont subi que l'action de l'alcool faible et ont été colorés par l'hématoxyline, le contour des cordons ou follicules ; on y voit à leur périphérie une ou plusieurs rangées de noyaux faiblement teints ; mais le cytoplasma est clair ou faiblement fibrillaire, de même que le tissu intercordonal ou interstitiel.

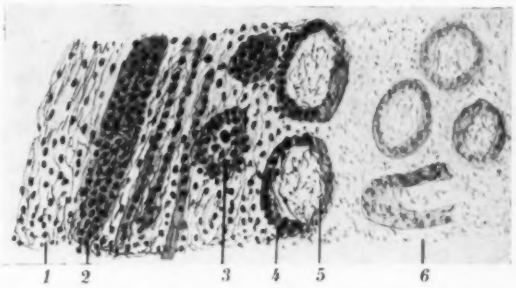

FIG. 5. — *Coupe analogue à celle de la figure 1, mais après inclusion dans la paraffine qui a extrait tous les éléments gras* (même coloration).
1, *2*, *3*, coque conjonctive ; *4* et *5*, cordon ou follicule périphérique ; *6*, follicule central.

D'autre part, le séjour dans le xylol et la paraffine fait disparaître certaines substances : en comparant la couche génératrice de la figure 5 (après l'action du xylol), à la figure 4, on voit que la couche génératrice de la première est réticulée. Il est possible aussi qu'en certains points le cytoplasma commun et homogène ait passé au stade de protoplasma réticulé.

Si l'on compare les cordons ou nodules de la figure 2 à ceux *(7, 7)* de la figure 1, on voit qu'après coloration par l'hématoxyline, les noyaux qui ont séjourné dans le toluène ou le xylol ont moins d'affinité pour ce colorant, ce qui indique qu'une partie de leur chromatine s'est transformée ou a dégénéré en substance grasse. Dans le tissu intercordonal, on ne voit plus trace de noyaux; le tout est représenté par une masse finement granuleuse dans laquelle on distingue, à un fort grossissement, des orifices qui ne peuvent être dus qu'à la dissolution de particules graisseuses. On croirait avoir devant soi un protoplasma spongieux, un véritable crible. La coque ou écorce de tissu conjonctif dense mérite une mention spéciale. On pourrait penser qu'elle n'est qu'un reste de l'albuginée du greffon. Cela n'est point. On ne garde de l'albuginée, au moment

de l'opération, qu'un fragment coiffant l'extrémité supérieure du greffon et destinée à fixer les fils. Or, après six ans de survie, le greffon était partout entouré d'une coque de tissu conjonctif dense qui ne saurait être qu'une néoformation. Elle n'est pas un produit de la vaginale; car elle n'y adhère que par des tractus très lâches; ses couches sont disposées concentriquement autour de la masse pulpeuse du greffon, et ses éléments sont en continuité parfaite avec ceux de ce dernier, principalement avec l'assise externe des cordons périphériques.

Je n'ai pas vu de vaisseaux sanguins dans cette coque de tissu conjonctif dense qui est constituée, je le répète à dessein, par des éléments serrés sans espaces vides et disposés concentriquement par rapport à la surface du greffon. Nous verrons qu'on est à peu près unanime à dire que les globules blancs de l'hôte ou porte-greffe partent des tissus de ce dernier, c'est-à-dire de la vaginale, pour gagner le greffon et résorber les tissus implantés. J'ai cherché les espaces ou voies suivies par les globules blancs ; je ne les ai pas trouvées, pas plus que je n'ai pu apercevoir de files de globules blancs. Suivent-ils la ligne directe ou prennent-ils le chemin des écoliers pour se diriger vers le centre du greffon ? Les auteurs sont muets sur ce point et je n'ai trouvé aucun dessin qui en figure le trajet. Il est possible que, dans notre observation, après avoir voyagé pendant plusieurs années, les globules blancs, fatigués par leurs migrations, aient senti le besoin de cesser leur vie de nomades, et se soient fixés pour se reposer et pour se transformer en tissu conjonctif. Nous reviendrons plus loin sur cette question quand nous examinerons la valeur protoplasmique, les attributs et les instincts des cellules soi-disant migratrices.

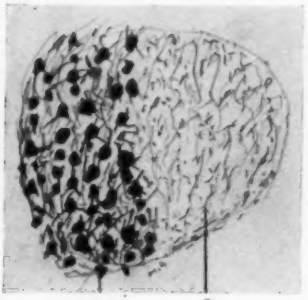

FIG. 6. — *Coupe d'un cordon périphérique (après inclusion dans la paraffine).*

1, couche génératrice; 2, portion centrale du follicule.

II. — *RÉSULTATS*

Après une survie de six ans, les greffons de testicule de chimpanzé ont conservé leur forme et leurs dimensions primitives. Ils ne sont pas envahis par le tissu conjonctif ou les cellules migratrices de l'hôte ; mais ils sont modifiés profondément dans leur structure. Leur portion périphérique ou écorce, qui est en contact avec la vaginale, s'est transformée en tissu conjonctif, ce qui me paraît s'expliquer par l'apport abondant de plasma nutritif fourni par les tissus de l'hôte. La présence d'un revêtement épithélial ou de tissu conjonctif jeune réticulé, dans la portion superficielle ou externe des cordons testiculaires sous-jacents à l'écorce fibreuse, corrobore cette interprétation ; en ces points, l'épi-

thélium a pu se nourrir, s'est conservé et a évolué en tissu conjonctif dense. En d'autres termes, l'épithélium des tubes ou cordons séminaux, qui se trouvait sur un terrain bien nourri, a non seulement survécu, mais il a subi une évolution *progressive* ; il s'est transformé en un tissu conjonctif dense enveloppant tout le greffon.

Dans les parties moyenne et centrale du greffon, le cytoplasma et les noyaux, moins bien nourris surtout après le développement de la coque conjonctive dense, ont régressé. Le cytoplasma est devenu une masse finement granuleuse semée de nombreuses vésicules graisseuses ; quant aux noyaux de la zone périphérique des cordons, un certain nombre d'entre eux se colorent encore par l'hématoxyline, c'est-à-dire qu'ils possèdent encore des grains de chromatine ; mais la plupart ne se teignent plus que par le Soudan III; ils sont donc en voie de métamorphose graisseuse. Le reste de la masse épithéliale des cordons est semé de granulations avides de Soudan III. Autrement dit, les cordons séminaux, mal nourris, subissent une évolution *régressive*, aboutissant à la dégénérescence de tout le contenu des tubes séminaux.

Pour éviter toute méprise, je résume, dans les termes suivants, la description des faits : fixé dans le formol, le tissu des greffons se comporte différemment sous l'influence des mêmes colorants : la portion *périphérique* montre les noyaux teints en bleu ou en noir par l'hématoxyline; il en est de même du réticulum qui circonscrit et cloisonne les fibrilles conjonctives. La portion *centrale* du greffon se teint faiblement par l'hématoxyline, si ce n'est les noyaux des tubes séminipares voisins de la portion périphérique et certains noyaux appartenant à l'assise externe des tubes séminipares de la portion centrale du greffon. Le reste de la portion centrale a beaucoup d'affinité pour le Soudan III qui colore les noyaux et les granulations en rouge vif et les vésicules adipeuses en jaune citrin. Sous l'influence d'une nutrition moindre, les portions centrales se sont donc modifiées dans leur constitution : la chromatine nucléaire est devenue granuleuse et cette évolution régressive se traduit par un changement de coloration. Il ne s'agit point là d'une simple nécrose : les granules basophiles et chromatiques des noyaux se sont transformés en grains qui n'ont plus d'affinité pour l'hématoxyline, mais qui se teignent en rouge par le Soudan. Plus tard, ces grains disparaissent et se convertissent en une vésicule que le Soudan III colore en jaune citrin.

Dès mes premières observations, j'ai insisté sur la durée temporaire de l'effet bienfaisant, en raison même de la disparition de l'épithélium: « Si ces faits, ai-je écrit (1), démontrent l'action énergétique et vitale de la greffe testiculaire, ils ne nous autorisent nullement à nous bercer dans

(1) *Journal d'Urologie*, 1927, p. 123.

nos châteaux d'Espagne. Ni la greffe ni aucun remède ne sont capables d'assurer à un être vivant une durée *indéfinie*. Comment alors espérer de trouver le moyen de lui garantir une jeunesse perpétuelle ? »

J'ai étudié (1) auparavant des greffons de singe ayant survécu quinze mois et trois ans et demi chez l'homme. Dans la première observation, je n'ai pu constater que la transformation de l'épithélium en tissu réticulé.

Quant à la deuxième observation, que j'ai décrite en détail dans le *Journal d'Urologie*, 1927, p. 102 (fig. 1 à 6), elle m'a fourni des faits plus précis : la lumière des tubes disparaît par multiplication des cellules épithéliales et ils deviennent des cordons pleins : « Simultanément, ai-je ajouté en 1927 (*loc. cit.*, p. 123), cet épithélium modifie sa forme et sa structure de façon à se changer en tissu conjonctif jeune. Puisque les cellules épithéliales et les éléments qui en dérivent vivent, ils assimilent et désassimilent, c'est-à-dire qu'ils déversent dans le sang du porte-greffe les principes propres du testicule *(hormones testiculaires)*: ces dernières agissent sur l'état général du porte-greffe, augmentent les forces physiques, intellectuelles (la mémoire principalement) et réveillent les fonctions génitales. La transformation de l'épithélium en tissu conjonctif se fait lentement ; mais, au bout de trois ans et demi, elle est si faible que les effets bienfaisants de la greffe commencent à faiblir. »

N'ayant étudié le greffon que dans les coupes faites après inclusion dans la paraffine, j'ai cru que la masse centrale du greffon s'était *nécrosée*. Les greffons ayant survécu six ans, et examinés après durcissement dans l'alcool faible et colorés au Soudan III, démontrent que cette prétendue nécrose n'est qu'une dégénérescence graisseuse.

S'il n'est pas commode de se procurer des greffons de testicules de singe ayant survécu chez l'homme, il est plus aisé d'en avoir sur les animaux. Or, cette étude d'histologie et d'évolution comparées confirme les résultats obtenus dans l'espèce humaine. Il suffit de jeter un coup d'œil sur les dessins des greffons que j'ai publiés (2) pour se convaincre que chez le bouc et le bélier, le tissu testiculaire greffé présente les mêmes phénomènes évolutifs : 1° division et multiplication des cellules épithéliales, comme l'avait observé Cevolotto; 2° transformation des tubes séminipares en cordons pleins; 3° évolution de ce tissu épithélial en syncytium nucléé; 4° transformation de ce dernier en tissu conjonctif d'abord réticulé, puis fibreux. Dans la greffe du pancréas, les cellules épithéliales montrent les mêmes phases évolutives, et, tant qu'il y en a et qu'elles se transforment, elles empêchent la glycosurie. La ligature ou l'excision du canal excréteur de ces deux glandes est suivie des mêmes

(1) Voir *Evolution du testicule et du pancréas*, p. 14, 1928.
(2) *Evolution du testicule et du pancréas* et *Journal d'Urologie*, 1930, p. 337.

modifications et évolutions tissulaires; mais elles se font bien plus lentement, parce que les cellules épithéliales continuent à être nourries, grâce à l'état intact de l'appareil sanguin et à la persistance de la circulation.

Dans la greffe, comme après la ligature des canaux excréteurs, deux conditions influent donc sur la vitalité de l'épithélium et sa persistance : d'une part, l'excitation fonctionnelle, et, d'autre part, l'arrivée des plasmas nutritifs. Que la sécrétion externe soit supprimée, l'épithélium évolue en tissu conjonctif ; que la disparition de la sécrétion externe s'accompagne de l'interruption du courant sanguin, les parties externes du greffon qui reçoivent une quantité suffisante de plasma nutritif se transforment en tissu conjonctif (évolution progressive), tandis que sa masse centrale subit la dégénérescence graisseuse (évolution régressive).

III. — *CONSIDÉRATIONS ÉVOLUTIVES*

Les Anciens savaient que le testicule exerce une influence sur la croissance de l'organisme, sur les proportions des diverses parties du corps, sur la voix, les téguments et les caractères psychiques. L'observation des jeunes gens et surtout des eunuques est péremptoire. Mais quels sont les éléments du testicule qui sont en cause ? J'ai exposé (1), à diverses reprises, l'historique de la question et je me borne à un bref résumé. Ce n'est pas le sperme qui agit, car les cryptorchides ont des ardeurs génitales et accomplissent l'acte. Plus récemment on a attribué cette influence générale du testicule à certaines cellules chargées de graisse qui se trouvent dans le tissu conjonctif interséminipare ou interstitiel du testicule. L'anatomie comparée prouve le peu de fondement de cette hypothèse : le bouc et le bélier sont des animaux lascifs et, cependant, les cellules interstitielles sont très rares dans leurs testicules. Si la ligature du canal déférent augmente le nombre des cellules interstitielles, elle ne supprime pas le revêtement épithélial des tubes séminaux; aussi commence-t-on à douter du rôle sécréteur des cellules interstitielles. Max Borst (2), par exemple, se range à cet avis : « La prétendue *glande* de puberté, écrit-il, n'a rien à voir avec la formation des hormones testiculaires. » Pour Borst, les cellules interstitielles auraient un rôle trophique; elles représenteraient des foyers de production de cholestérine servant à la nutrition des spermatozoïdes, dont elles maintiendraient la vitalité.

(1) Voir la liste de mes travaux in *Evolution du testicule et du pancréas*, 1928, p. 86.
(2) *Pathol., Histologie*, 1926, p. 223.

Toutes ces erreurs d'interprétation reconnaissent une seule et unique cause; on attribue aux cellules du tissu conjonctif une vitalité, non seulement égale, mais même supérieure à celle des éléments épithéliaux. Tout le XIXe siècle a partagé cette manière de voir et, même au XXe siècle, on continue à la soutenir. Max Borst (*loc. cit.*, p. 225) écrit, en effet : « Dans le testicule syphilitique, le tissu interstitiel végète et produit la régression et l'atrophie du revêtement épithélial des tubes séminaux. » Comme je l'ai décrit en détail dans plusieurs publications (voir *Evolution du testicule et du pancréas*), jamais histologiste n'a suivi le mode de prolifération du tissu conjonctif ou interstitiel; c'est par la pensée qu'on explique sa multiplication qui aboutirait à l'atrophie des tubes séminaux qui seraient, selon l'expression de Pézard, « noyés au milieu du tissu conjonctif ».

Tout le monde est d'accord sur la présence de granulations graisseuses dans les cellules interstitielles. Ce sont donc des cellules engraissées qui, selon Tandler et Grocz, sont, chez les animaux à repos génital, chez la taupe, par exemple, en continuité sur certains points avec l'assise externe des tubes séminipares.

Nous avons montré qu'après la greffe, les cellules épithéliales périphériques de ces derniers se transforment en une couche de tissu conjonctif (1) et se chargent de graisse. Les conditions dans lesquelles se fait cette évolution sont le repos génital ou la greffe pendant lesquels l'épithélium, moins bien nourri, n'élabore pas de spermatides ni de spermatozoïdes. C'est donc l'épithélium des tubes séminaux qui est la souche commune et des éléments séminaux et des cellules interstitielles.

E. Aron (2) a obtenu sur un cobaye âgé de deux ans, et préalablement castré, un résultat semblable; le greffon avait doublé de volume trente-six jours après : les cellules de Sertoli étaient en bonne vitalité, tandis que le reste du revêtement épithélial avait disparu. Les cellules interstitielles étaient très nombreuses. Pareil fait ne s'explique que par la survivance de l'assise externe du revêtement épithélial et sa transformation en cellules conjonctives ou interstitielles. L'augmentation du tissu conjonctif interséminipare est due, non pas à la multiplication des cellules interstitielles, mais à l'apport de cellules épithéliales qui se chargent de graisse.

L'observation de Aron confirme toutes les données de S. Voronoff qui a toujours eu soin de greffer des testicules d'animaux en voie de présper-matogénèse. En un mot, l'âge du donneur est de première importance, parce que les cellules épithéliales des testicules *jeunes* possèdent plus de vitalité que celles des adultes. A l'époque du rut, les cellules épithéliales se multiplient et édifient des spermatozoïdes; dans le repos génital (intervalles du rut), elles cessent de proliférer, l'épithélium s'affaisse et se

(1) Voir figures 7, 8 et 9 de *Puberté et Maturité sexuelle*, pp. 84 et 86.
(2) *C. R. de la Société de Biologie*, 13 décembre 1929, p. 1064.

réduit à quelques assises cellulaires. De plus, l'assise périphérique du revêtement se transforme en tissu conjonctif ou interstitiel.

Dans toutes nos expériences, nous avons assisté à pareille évolution; mais celle-ci varie selon l'abondance des principes nutritifs qui sont fournis par l'hôte. A la *périphérie* du greffon, le milieu nutritif est très riche, de sorte que les cellules épithéliales subissent une évolution *progressive* et se transforment en tissus conjonctifs. Dans la partie *centrale* du greffon, les plasmas nutritifs arrivent d'autant plus difficilement que la coque conjonctive de la périphérie s'épaissit davantage : de là la dégénérescence graisseuse des éléments centraux du greffon. La pathologie nous fournit nombre de phénomènes analogues, selon Max Borst (*loc. cit.*, p. 180), l'altération ou l'inflammation des vaisseaux sanguins entraînent l'état anémique des glandes, du rein, par exemple. Par suite de la stase sanguine, les cellules épithéliales régressent : leurs noyaux dégénèrent, tandis que le corps cellulaire devient graisseux.

Quant à la *régression graisseuse* des éléments centraux du greffon, elle a mis, dans notre observation, six ans à se faire. Je ne crois pas qu'il s'agisse d'une infiltration ou d'une transformation graisseuse. A mon avis, les albuminoïdes se dédoublent en glycérine et en acides gras avec disparition de *l'azote*. C'est une dégénérescence fort lente qui ne semble pas favorable à l'hypothèse de Rollet et de H. Velu (1), selon lesquels les cellules du greffon subissent, dès *les premiers jours* de la greffe, la *nécrose*; ensuite, les parties mortes deviendraient la proie des globules blancs ou cellules migratrices de l'hôte. Dans les greffons *tués*, H. Velu aurait observé des phénomènes phagocytaires du même genre.

En somme, l'implantation du greffon produirait l'irritation du tissu conjonctif de l'hôte. En proliférant, ce tissu donnerait naissance à des cellules migratrices ou phagocytes qui iraient dévorer et emporter tous les éléments mortifiés du greffon. Enfin, ces phagocytes viendraient réhabiter les lacunes qui résultent de la résorption des tissus greffés. A mon avis, les phénomènes évolutifs se passent tout autrement : la cellule épithéliale suffisamment nourrie se transforme en tissu conjonctif, tandis que les éléments peu et mal nourris deviennent graisseux. Ce n'est pas une nécrose; c'est une régression graisseuse. Les cellules épithéliales greffées sur une plaie légèrement avivée survivent, comme l'ont montré, au XIXe siècle, Reverdin et Thiersch, et, en se multipliant, forment des îlots qui s'étendent à la rencontre des générations épithéliales parties des bords de la plaie.

Comme nous l'avons décrit, comme Cevolotto et Sechi l'ont démontré dans leurs expériences, le revêtement épithélial des tubes séminaux

(1) Voir la *Presse médicale*, 14 octobre 1931, p. 1497.

commence par se multiplier dans le greffon dont les tubes deviennent des cordons pleins. Kucera (1) a noté l'augmentation de la laine chez le mouton greffé. W. C. Muller (2) a vu que la greffe testiculaire entraîne une stimulation temporaire.

Il en est qui interprètent pareil résultat en supposant que le greffon contiendrait, lors de son implantation, quelques hormones testiculaires préformées; dans notre observation, pareille explication est insuffisante : le greffon a exercé une action bienfaisante pendant plusieurs années.

Dans notre observation (greffe du singe à l'homme), je n'ai pas vu, sur des milliers de coupes, un vaisseau sanguin né du tissu conjonctif de l'hôte pénétrer dans le greffon qui, après six ans, s'est détaché de la vaginale comme la chair d'une cerise mûre de son noyau. Il n'y a donc pas eu de soudure des tissus du greffon et de ceux de l'hôte. Sur ce point, je suis d'accord avec M. Velu : la greffe testiculaire est une implantation, une inclusion; mais les transformations cellulaires qui se sont faites pendant six ans prouvent que les éléments du greffon survivent, quoique évoluant dans un sens différent, selon la richesse du milieu nutritif où ils sont placés.

IV. — *CONCLUSION GÉNÉRALE*

Le tissu testiculaire d'un *jeune* animal greffé dans un milieu riche en plasma, c'est-à-dire en principes nutritifs, survit dans ses parties *superficielles*; les cellules épithéliales modifient peu à peu leur évolution et leur structure et se transforment en tissu conjonctif dense. Dans les parties *profondes* ou *centrales* du greffon, les cellules épithéliales, mal nourries, ne tardent pas à régresser et à dégénérer en une masse graisseuse.

Tant qu'il persiste des cellules épithéliales, celles-ci font des échanges avec le sang du récepteur et y versent des principes excitateurs. Une fois qu'elles se sont transformées en éléments conjonctifs ou qu'elles ont dégénéré en graisse, le greffon est un corps inerte au point de vue de la sécrétion interne.

(1) *C. R. Soc. Biologie*, 1929, p. 394.
(2) *The Imperial Bureau of Animal Genetics Quarterly*, n° 4, octobre 1930. p. 9.

Travail de l'Institut pathologique de l'Université de Genève
Professeur : M. Askanazy

ÉTUDE SUR L'ÉTAT DE LA MOELLE OSSEUSE DANS LA CIRRHOSE HÉPATIQUE

par

Jean ROSSIER

INTRODUCTION

L'étude de la moelle osseuse dans la cirrhose hépatique n'a jusqu'à maintenant été qu'effleurée par un petit nombre d'auteurs. Dans la littérature on ne trouve, à part quelques données plus ou moins brèves et incomplètes, aucune étude systématique de la question.

Bleichröder, dans un travail sur l'état de la muqueuse gastrique dans les maladies de cœur, étudia la cirrhose hépatique en tant que maladie du sang, et parla incidemment de ses constatations sur la moelle osseuse. *Eppinger* associe au foie et à la rate la moelle osseuse dans les maladies « hépato-liénales », où il comprend les cirrhoses. *Wolownik,* de l'examen de trois cas de cirrhose (moelle costale), conclut à un « type lymphocytaire » de la moelle osseuse dans cette affection. *Roessle* donne quelques chiffres d'observations macroscopiques ; il indique clairement la complexité du problème posé, savoir, la signification de l'hyperplasie de la moelle osseuse comme manifestation primaire, ou comme effet secondaire des troubles qu'on observe chez les cirrhotiques. *Naegeli* cite la réaction myéloblastique de la moelle osseuse dans les cirrhoses.

L'étude de la moelle osseuse se justifie pour plusieurs raisons. Tout d'abord son importance quantitative, pour ainsi dire, la moelle osseuse pesant au total entre 1 kg. 6 et 3 kgs. 7 (Mechanik), représente un organe nullement négligeable. Ensuite son importance en tant qu'organe hématopoïétique, puisqu'on note souvent chez les cirrhotiques de l'anémie, de la leucopénie, une diathèse hémorragique. Enfin son rôle dans le système du « Blutfilter » (Askanazy) la liant aux organes régulièrement touchés

Annales d'anatomie pathologique, t. ix, n° 3, mars 1932.

dans la cirrhose, le foie et la rate. Ce qui ne signifie pas qu'on l'associe, comme certains auteurs, en tant qu'organe faisant partie du système dit réticulo-endothélial, aux maladies de ce système, parmi lesquelles on compterait la cirrhose hépatique, ou certaines de ses formes.

En outre, on pouvait se demander si on ne trouverait pas une forme de réaction telle qu'on puisse en dégager un facteur intéressant l'étiologie ou la pathogénie de la cirrhose hépatique.

TECHNIQUE

Nous avons utilisé les cas de cirrhoses autopsiés et examinés systématiquement du 17 février 1930 au 16 février 1931, à l'Institut pathologique de l'Université de Genève, pour répondre à l'enquête sur la cirrhose hépatique proposée, par la Société Internationale de Pathologie géographique.

Pour chaque cas, nous avons procédé, dans la mesure du possible, à un examen macroscopique de la moelle du fémur droit, à un frottis de moelle de côte, à un prélèvement d'un morceau de côte, d'un morceau de vertèbre, d'environ 3 centimètres 1/2 de la moelle du fémur au milieu du tiers moyen.

Fixation dans le mélange Müller-formaline.

Enrobage en paraffine de la moelle du fémur.

Enrobage en celloïdine, après décalcification par l'acide nitrique 6 % des fragments de côte et de vertèbre.

Colorations. — Pour la moelle du fémur : May-Grünwald-Giemsa, hématoxyline-éosine, van Gieson, Turnbull ;

pour le frottis de moelle costale : May-Grüwald-Giemsa ;

pour les coupes de côtes et de vertèbres : hématoxyline-éosine et van Gieson.

CLASSIFICATION DES CAS

Avant de passer à l'examen de nos cas, notons d'emblée l'importance de deux facteurs généraux pouvant influer sur l'état de la moelle osseuse : 1° effet de l'âge; 2° effet des maladies intercurrentes, modifiant de façon connue la myélopoïèse. L'influence du facteur âge sera examinée dans le paragraphe traitant de l'aspect et de la distribution macroscopique du tissu hématopoïétique chez nos cirrhotiques, aspect et distribution physiologiquement en rapport étroit avec l'âge (Neumann).

Sur les 48 cas examinés au total, on compte :

a) 39 cas de cirrhose de Laennec ;
b) 2 cas de cirrhose dite tuberculeuse ;
c) 1 cas de cirrhose syphilitique ;
d) 1 cas de cirrhose ictérique hypertrophique (pseudo Hanot) ;
e) 2 cas de cirrhose pigmentaire ;
f) 1 cas de carcinome hépato-cellulaire, à base de cirrhose ;
g) 2 cas de foie gras cirrhotique.

a) Parmi les 39 cas de cirrhose de Laennec, il convenait d'en éliminer ceux pour qui la mort avait été causée par une maladie intercurrente susceptible de provoquer à elle seule une modification de la moelle osseuse, soit 11 cas, dont :

2 cas d'hémorragie cérébrale avec bronchopneumonie ;
2 cas de tuberculose pulmonaire avancée ;
2 cas de carcinome rectal et cutané avec métastases ;
2 cas de maladie de cœur ;
1 cas de méningite purulente aiguë ;
1 cas de myélomes multiples ;
1 cas de diabète.

Nous avons cependant conservé dans notre liste les cas de mort accidentelle et un cas de mort foudroyante par rupture d'une varice œsophagienne, estimant que l'interprétation de ces cas ne devait pas en souffrir.

Des 28 cas restants, 12 étaient des cirrhoses atrophiques, 9 des cirrhoses hypertrophiques, 7 cas enfin ne présentaient pas de modifications appréciables du poids du foie.

Il importait en effet de noter s'il y avait corrélation entre la forme de la cirrhose et la réaction de la moelle osseuse.

b) Des 2 cas de cirrhose dite tuberculeuse, aucun ne peut être examiné sans réserves. L'un concernait un homme de cinquante-neuf ans, avec cirrhose hémorragique et tuberculose fibro-cavitaire bilatérale pulmonaire. L'autre, une femme de soixante-cinq ans, atteinte de cirrhose tuberculeuse nette, morte de péritonite aiguë banale.

c) 1 cas de cirrhose syphilitique chez une femme de soixante-cinq ans, sans complication.

d) 1 cas de cirrhose ictérique hypertrophique, femme de trente-quatre ans.

e) 2 cas de cirrhose pigmentaire, dont l'un mort de pneumonie franche, homme de cinquante-quatre ans, et l'autre mort sans complication, homme de soixante ans.

f) 1 cas de carcinome hépato-cellulaire, à base de cirrhose chez un homme de soixante-trois ans.

g) 2 cas de foie gras cirrhotique, l'un avec mésaortite fibreuse et anévrisme aortique, homme de soixante-dix neuf ans, l'autre chez une femme de quarante ans, morte sans complication.

a) Cirrhose de Laennec

1. — Examen macroscopique.

Les rapports quantitatifs du tissu hématopoïétique et du tissu adipeux dans la moelle osseuse sont exprimés par la loi de Neumann : la substi-

tution de la moelle hématopoïétique par de la moelle adipeuse se fait en direction centripète et se termine dans les premières années de la vie. Inversement, l'hyperplasie, c'est-à-dire la substitution de moelle hématopoïétique à de la moelle adipeuse, se fait en direction centrifuge.

Neumann avait déjà insisté sur la persistance de tissu hématopoïétique dans les parties proximales du squelette.

Heddinger, Askanazy et Nagoya ont établi la présence, dans la majorité des cas, d'îlots hématopoïétiques, jusqu'à un âge avancé, dans les parties proximales des os longs (îlots de la tête et des régions sous-corticales supérieures du fémur, image en fourche).

La présence de moelle rouge en dehors de ces limites est désignée comme « hyperplasie », sous réserve d'un examen microscopique.

18 fois sur 20 cas, examinés de ce point de vue, nous avons trouvé dans le fémur droit, ouvert sur toute sa longueur, une modification macroscopique de la myélopoïèse, allant de la moelle bariolée de rouge dans son tiers supérieur à la moelle rouge sur toute sa hauteur, en passant par les aspects de la moelle rouge bariolée de jaune, de la moelle jaune à bord rouge, ou de la moelle rouge à bord jaune. Des 2 cas négatifs, dans l'un la moelle était jaune sur toute sa hauteur, dans l'autre sur les quatre cinquièmes inférieurs. La coloration de cette moelle hyperplasiée tire en général sur le rougeâtre vineux. La consistance, parfois semi-fluide, est en général assez ferme, friable, pulpeuse. Parmi les 18 cas présentant une hyperplasie macroscopique,

7 cas étaient compris entre soixante et soixante-neuf ans.
10 cas étaient compris entre cinquante et cinquante-neuf ans.
1 cas était compris entre quarante et quarante-neuf ans.

Ce dernier montrait une moelle rouge sur toute sa hauteur.

Les 2 cas sans hyperplasie étaient âgés respectivement de quatre-vingt-un et de quarante-quatre ans, ce dernier présentant une moelle adipeuse pure.

Il semble donc que, pour des âges compris entre quarante et soixante-dix ans, le fait que, dans 18 cas sur 20, on trouve la moelle rouge bien en dehors de ses limites physiologiques, a une valeur significative. Cependant, cette valeur n'est pas absolue, l'hypérémie ou des ecchymoses pouvant donner le change.

Un résumé sommaire du contrôle microscopique montre que l'aspect macroscopique correspond dans les 18 cas ci-dessus :

9 fois, à une hématopoïèse faible ;
6 fois, à une hématopoïèse moyenne ;
3 fois, à une hématopoïèse forte.

Dans 7 cas, on note une hyperémie assez forte, correspondant :

3 fois, à une hématopoïèse faible ;
2 fois, à une hématopoïèse moyenne ;
2 fois, à une hématopoïèse forte.

Dans 3 cas, on note des hémorragies correspondant :

2 fois, à une hématopoïèse faible ;
1 fois, à une hématopoïèse forte.

En résumé, l'aspect macroscopique de la moelle du fémur, dans nos cas de cirrhose, est celui d'une moelle hyperplasiée dans 90 % environ des cas, correspondant microscopiquement, dans la moitié des cas, à une hématopoïèse faible, pour un tiers à une hématopoïèse moyenne, pour un sixième à une hématopoïèse forte. Dans 7 cas, l'hyperémie constatée microscopiquement compliquait l'aspect macroscopique, et dans 3 cas des hémorragies s'ajoutaient aux autres modifications. Un contrôle microscopique simple de l'examen macroscopique est en outre donné par l'étude de la proportion du tissu adipeux, son abondance étant inversement proportionnelle à l'activité hématopoïétique. Aussi, avant de donner les résultats microscopiques de l'étude des divers éléments de la moelle osseuse dans nos cas, faisons-nous suivre l'étude du tissu adipeux.

2. — Tissu adipeux.

La présence de tissu adipeux pur, à l'âge adulte, dans les quatre cinquièmes inférieurs du fémur, était la trouvaille habituelle; toute diminution du tissu adipeux, à plus forte raison au tiers moyen de l'os, peut être considérée comme une réaction hyperplasique de la moelle hématopoïétique. Par contre, dans la moelle costale et vertébrale, conservant leur propriété hématopoïétique jusqu'à la fin de la vie et ne présentant de moelle adipeuse pure ou en grande quantité que dans des cas définis (lipomatose, etc.), c'est l'augmentation du tissu adipeux qui aurait une signification pathologique.

Nous avons évalué la quantité approximative du tissu adipeux dans le fémur, les côtes et les vertèbres, en nous basant sur la proportion habituelle de tissu adipeux présent dans une moelle en état d'hématopoïèse moyenne.

Sur 26 fémurs examinés de ce point de vue, nous avons trouvé :

2 fois, du tissu adipeux pur, quarante-quatre et quatre-ving-quatre ans;
8 fois, du tissu adipeux en quantité augmentée (âge moyen : soixante-trois ans) ;
6 fois, parties égales de tissu adipeux et hématopoïétique (âge moyen : soixante et un ans) ;
8 fois, tissu adipeux en quantité diminuée (âge moyen : cinquante-trois ans) ;
2 fois, tissu adipeux en petite quantité (cinquante et soixante-trois ans).

En outre, dans 2 cas, on a noté de l'atrophie gélatineuse. On constate donc 2 fois la présence de tissu adipeux pur, 8 fois sa prédominance, et dans 10 cas sa diminution plus ou moins marquée. En tenant compte de l'âge moyen, on constate que la quantité de tissu adipeux est proportionnelle à l'âge.

L'étude de 20 cas de moelle costale a donné :

2 fois, tissu adipeux en grande quantité ;
5 fois, en quantité augmentée ;

9 fois, parties égales de tissu adipeux et hématopoïétique (adiposité relative) ;
4 fois, quantité diminuée ;
2 fois, on a noté de l'atrophie gélatineuse.

L'étude de 20 cas de moelle vertébrale a donné :

2 fois, tissu adipeux en grande quantité ;
2 fois, tissu adipeux en quantité augmentée ;
11 fois, parties égales de tissu adipeux et hématopoïétique (adiposité relative) ;
3 fois, tissu adipeux en quantité diminuée ;
2 fois, en petite quantité.

Dans 2 cas on a noté de l'atrophie gélatineuse.

Résultats moins instructifs, mais concordant avec le fait que la moelle de ces os conserve ses propriétés hématopoïétiques jusqu'à un âge avancé, et ne présente de moelle adipeuse pure que dans des cas rares (lipomatose).

En résumé, nous trouvons microscopiquement, dans 8 % des cas, de la moelle adipeuse pure dans le fémur, et dans 92 %, la présence simultanée de tissu hématopoïétique en proportion variable, soit un pourcentage très voisin de celui de l'hyperplasie macroscopique constatée dans 90 % des cas au même endroit.

Pour ce qui est de l'état du tissu adipeux dans les côtes et les vertèbres, nous notons l'augmentation dans une minorité de cas et la fréquence d'une teneur en quantité égale à celle du tissu hématopoïétique.

3. — Myéloblastes.

Notons d'abord que la présence de myéloblastes dans la moelle osseuse des adultes a une signification pathologique. En effet, à l'état normal, on n'en rencontre pas ou presque pas et l'apparition de ces cellules jeunes, indifférenciées, indique une réaction à une cause qui peut être de nature variée (myéloses, anémie pernicieuse, hémorragies, fièvre typhoïde, cirrhose hépatique [Naegeli]).

Sur 28 cas examinés :

dans 10 cas, myéloblastes négatifs ;
— 6 cas, myéloblastes rares ;
— 8 cas, myéloblastes en nombre moyen ;
— 4 cas, myéloblastes nombreux.

Ils présentaient un aspect et une disposition habituels, en général, par groupes de 4 à 5. Pour vérifier leur nature et le rapport qu'il pouvait y avoir entre leur présence et les variations des autres éléments de la moelle osseuse, il fallait rechercher, au moyen de l'oxydase-réaction, la présence ou l'absence de granulations, indiquant ou non si ces myéloblastes appartenaient à la myélopoïèse, à l'érythropoïèse ou à la thrombopoïèse. Malheureusement, le matériel enrobé en paraffine ne se prête pas à cette réaction, et l'absence de granulations que nous avons constatée sur quelques coupes doit s'interpréter dans ce sens.

Il semble néanmoins probable qu'ils représentent dans nos cas des éléments de l'érythropoïèse, celle-ci étant, comme nous allons le voir, assez constamment active, à l'encontre de la leucopoïèse. Notons enfin que nous n'avons pas trouvé de relation nette entre la présence de myéloblastes et les âges respectifs, ou la forme de la cirrhose.

4. — Erythropoïèse.

L'évaluation du nombre des éléments de la série rouge (normoblastes, macroblastes), et l'étude de leurs caractères morphologiques a donné les résultats suivants :

Sur 26 moelles fémorales :

8 fois, les normoblastes étaient nombreux ;
9 fois, — — en nombre moyen ;
6 fois, — — en petit nombre ;
3 fois, ils étaient absents.

(Ces 3 derniers cas correspondent à 3 cas de moelle adipeuse pure).

Dans 16 cas, on a noté de la caryorhexis dont l'intensité était presque toujours parallèle à la quantité des normoblastes.

Dans 2 cas, où les normoblastes étaient très nombreux, on a trouvé quelques macroblastes.

On n'a jamais noté de mégaloblastes.

Sur 24 moelles costales :

4 fois, les normoblastes étaient nombreux ;
12 fois, — — en nombre moyen ;
8 fois, — — en nombre réduit.

Dans 9 cas, on a noté de la caryorhexis.

Dans 3 cas, on a noté des macroblastes.

Sur 18 cas de moelle vertébrale :

3 fois, les normoblastes étaient nombreux ;
10 fois, — — en nombre moyen ;
5 fois, — — en nombre réduit.

Dans 8 cas, on a noté de la caryorhexis.

Si l'on étudie comparativement la moelle fémorale, costale et vertébrale, on constate que :

1° C'est la moelle fémorale, qui présente relativement l'érythropoïèse la plus marquée, mais aussi les seuls cas où elle fut nulle.

2° Que la caryorhexis était relativement la plus marquée dans la moelle fémorale, puis dans la moelle costale et vertébrale.

3° Qu'il n'y a souvent pas de parallélisme entre l'érythropoïèse dans ces différents os. Dans 4 cas même, nous avons trouvé des résultats presque contradictoires, par exemple une érythropoïèse intense dans la

moelle fémorale alors qu'elle était à peine marquée dans la moelle costale et vertébrale ou inversement.

4° Que l'ensemble de l'examen de l'érythropoïèse montre son augmentation nette dans la majorité de nos cas.

5. — Leucopoïèse.

Abstraction faite de la présence de myéloblastes et de leur signification traitées plus haut, la leucopoïèse a présenté tout au long de nos cas un aspect monotone, sans modification notable.

Sur 26 cas de moelle fémorale, elle était 3 fois nulle (moelle adipeuse), 3 fois marquée ; pour le reste, moyenne. Les 3 cas où la leucopoïèse était nulle se superposent aux 3 cas à érythropoïèse nulle.

A part cela, la leucopoïèse n'a pas semblé suivre les variations de l'érythropoïèse. Dans 6 cas, les éosinophiles étaient nombreux, dans 12 cas ils semblaient diminués. Dans 2 cas, les mastmyélocytes étaient augmentés. Dans 3 cas enfin, on a noté spécialement des corpuscules de Russel.

La leucopoïèse ne présente donc pas de modification parallèle à la leucopénie signalée par maints auteurs dans la cirrhose. L'expression de « type lymphocytaire » (Wolownik) pourrait faire penser le contraire. Mais les éléments désignés à cette époque sous le nom de « petits » ou « gros » lymphocytes ne sont de véritables lymphocytes que pour une proportion minime. Il convient d'en distinguer les myéloblastes et autres cellules sans granulations à noyau unique appartenant aux éléments myéloïdes.

6. — Thrompoïèse.

Frey, dans un travail sur les mégacaryocytes, leur nombre et leurs variations morphologiques dans divers états pathologiques, avait trouvé des chiffres bas pour 2 cas de cirrhose pigmentaire et 2 cas de cirrhose de Laennec. L'étude de la thromboïèse dans nos cas, soit du nombre des mégacaryocytes et de leur morphologie, a donné un résultat assez constant.

Sur 26 cas de moelle fémorale :
les mégacaryocytes ont été trouvés 2 fois augmentés ;
4 fois diminués ;
14 fois en petit nombre ;
6 fois en très petit nombre.

Sur 20 cas de moelle costale :
les mégacaryocytes étaient 2 fois augmentés ;
1 fois en nombre habituel ;
1 fois diminués ;
15 fois en petit nombre ;
1 fois en très petit nombre ;

Sur 17 cas de moelle vertébrale :

les mégacaryocytes étaient 2 fois augmentés ;
2 fois en nombre habituel ;
13 fois en petit nombre ;
1 fois en très petit nombre.

Pour avoir une idée de la valeur de ces appréciations relatives, nous avons compté le nombre des mégacaryocytes contenus dans 50 champs de vue (Zeiss Immersion 100, oc. 4 ×, tube 160 mm., coupe d'environ 5 μ).

Nous n'avons pas, à l'instar de Frey, évalué la quantité par millimètre cube, estimant qu'en multipliant nos chiffres par le coefficient voulu, on augmentait d'autant les erreurs possibles.

Avec un nombre de mégacaryocytes *augmenté*, on en trouve 9 et plus.
— — — *habituel*, — 7-8.
— — — *diminué*, — 5-6.
— — — *petit nombre*, — 3-4.
— — — *très petit nombre*, — 0-2.

Quant à l'aspect des mégacaryocytes, si l'on peut juger assez aisément de l'état de pycnose du noyau (en général lésions *post mortem*), il est beaucoup plus difficile d'avoir une estimation des granulations métachromatiques, leur absence ayant peu de signification dans un matériel prélevé souvent nombre d'heures après la mort (Geromini).

Dans 26 cas de moelle fémorale, nous avons trouvé : 2 fois des granulations bien visibles, 1 fois une pycnose nette des noyaux, 2 fois des inclusions. Pour les autres cas, on ne notait pas de modifications appréciables. En constatant une diminution aussi constante du nombre des mégacaryocytes, on pouvait se demander s'il y avait parallélisme avec la diathèse hémorragique qu'on rencontre souvent dans la cirrhose.

Parmi les 26 cas de moelle fémorale examinés plus haut, dans 10 cas on avait noté à l'autopsie une diathèse hémorragique nette (à l'exclusion des hémorragies gastro-intestinales) consistant dans la majeure partie des cas en taches purpuriques ou ecchymoses cutanées.

Correspondant à ces 10 cas, les mégacaryocytes étaient augmentés 2 fois;
— — — — diminués 1 fois;
— — — — en petit nombre 6 fois;
— — — — en tr. pet. nombre 1 fois.

Les 16 cas où l'on n'avait pas noté de diathèse hémorragique présentaient tous une diminution plus ou moins marquée des mégacaryocytes. La diathèse hémorragique dans laquelle les modifications de la thrombopoïèse jouent parfois un rôle certain (leucémie, carcinomatose du squelette, certaines anémies) est expliquée souvent par d'autres lésions.

Ainsi, la diathèse hémorragique d'origine infectieuse, où nous pouvons classer un de nos deux cas où les mégacaryocytes étaient augmentés et où l'examen bactériologique du foie et de la bile avait démontré la présence de staphylocoques dorés.

Ainsi, le rôle des lésions hépatiques dans les diathèses hémorragiques, soit qu'on en accuse directement l'ictère, soit (Morawitz) les substances toxiques élaborées par un foie malade avec modifications de la thrombokinase ou du fibrinogène.

Dans les 10 cas de diathèse hémorragique ci-dessus, nous avons trouvé :
Sur les 8 cas présentant une diminution du nombre des mégacaryocytes :

4 fois de l'ictère ;
4 fois pas d'ictère.

Sur les 2 cas avec augmentation du nombre des mégacaryocytes, l'un cité plus haut (staphylocoques dorés), l'autre un léger ictère.

L'état des vaisseaux dans la diathèse hémorragique joue souvent le rôle principal (Schmidt), plus particulièrement dans certaines maladies hépatiques (Gouget, Fiessinger). Nous n'avons, à ce sujet, pas de données microscopiques pour nos cas.

Il faut citer enfin l'influence de certaines lésions spléniques dans la diathèse hémorragique (hypersplénie [Naegeli]) et la fréquence de la splénomégalie dans la cirrhose hépatique. Roessle trouve l'hyperplasie de la moelle osseuse combinée à une rate au-dessus de 200 grammes 3 fois plus souvent qu'avec une rate au-dessous de 200 grammes.

De l'étude de ces divers facteurs dans nos cas, nous retirons les chiffres suivants :

Sur 24 cas d'hyperplasie de la moelle fémorale on note :

15 fois une rate pesant plus de 200 grammes
9 fois — — moins de 200 grammes

donc, moins fréquemment que l'auteur cité plus haut.

Si l'on compare la splénomégalie avec les cas où il y a diminution des mégacaryocytes, on constate que sur 23 cas (moelle fémorale) on trouve :

14 fois une rate pesant plus de 200 grammes
9 fois — — moins de 200 grammes

Si enfin on compare la diathèse hémorragique avec ces données, on constate que sur 9 cas de diathèse hémorragique la rate pesait :

6 fois plus de 200 grammes
3 fois moins de 200 grammes

En résumé, l'examen de la thrombopoïèse nous montre que :

1° Le nombre des mégacaryocytes est diminué dans la grande majorité de nos cas (environ 92 % pour la moelle fémorale, 85 % pour la moelle costale, 82 % pour la moelle vertébrale).

2° La diathèse hémorragique s'est présentée 10 fois sur 26, coïncidant, dans 8 cas sur 10, avec une diminution nette du nombre de mégacaryocytes.

3° Sur 10 cas de diathèse hémorragique, il y avait 5 fois de l'ictère, dont 4 cas avec diminution des mégacaryocytes et 1 cas avec augmentation des mégacaryocytes.

4° La splénomégalie correspondait à 15 cas sur 24 d'hyperplasie de la moelle fémorale, à 14 cas sur 23 de diminution du nombre des mégacaryocytes, et à 6 cas sur 9 de diathèse hémorragique.

7. — Hémosidérose.

La fréquence de granulations d'hémosidérine contenues dans les cellules réticulaires de la moelle osseuse, les variations parallèles à l'âge, la signification en tant que signe pathologique, sont des sujets encore discutés. Son absence chez le nouveau-né semble constante (Geisenberg). Pour Askanazy, sa présence chez l'adulte est si fréquente qu'elle n'a guère de signification pathologique.

Sur 24 de nos cas examinés de ce point de vue (Turnbull), 22 présentaient de l'hémosidérine en proportion variable. Pour nous rendre compte de la valeur de cette trouvaille, nous avons effectué un contrôle sur 16 cas de tous âges morts accidentellement, au moyen de préparations fraîches de moelle costale et de la réaction au $(NH4)_2S$. Nous avons trouvé de l'hémosidérine en proportion variable dans 14 cas, soit un pourcentage très voisin de celui de nos cas de cirrhose.

Il semble résulter de ce fait que l'hémosidérine se trouve aussi bien à l'état pathologique qu'à l'état normal dans environ 9 moelles osseuses sur 10.

Par contre, la quantité d'hémosidérine présente doit être appréciée, son abondance croissant beaucoup dans certaines affections (anémie pernicieuse, etc., etc.).

Sur 24 moelles fémorales, 4 en présentaient beaucoup ;

2	—	passablement ;
3	—	en quantité moyenne ;
13	—	peu ;
2	—	pas du tout.

Notons que parmi les cas avec *peu* d'hémosidérine, il s'agissait 7 fois de cirrhoses atrophiques et 5 fois de cirrhoses où le poids du foie n'excédait pas 1500 grammes. Les 5 cas classés sous « passablement » et « moyen » concernaient des cirrhoses hypertrophiques. Des 4 cas, où l'hémosidérine était en grande quantité, 3 étaient des cirrhoses atrophiques, 1 une cirrhose hypertrophique. Enfin, les 2 cas négatifs provenaient, l'un d'un stade atrophique, l'autre d'une cirrhose avec foie de 1400 grammes.

En résumé, si dans 22 cas sur 24, on trouvait de l'hémosidérine, dans plus de la moitié des cas elle était en petite quantité, le foie pesant alors moins de 1500 grammes. Des quantités supérieures correspondaient 6 fois à des cirrhoses hypertrophiques, 3 fois à des formes atrophiques, les 2 cas négatifs à des foies pesant moins de 1400 grammes.

Dans 3 cas, nous avons vu des cellules globulifères (Eppinger).

8. — Vaisseaux.

Sur 26 cas, les vaisseaux de la moelle osseuse (artérioles et veinules) n'ont présenté qu'une fois une modification appréciable avec les colorations employées, à savoir la dégénérescence hyaline de petites artères dans des canaux de Hawers (vertèbres).

9. — Os.

D'une façon générale, les os ne présentaient pas de modifications notables. Dans 1 cas, chez une femme de soixante-sept ans, un léger degré d'ostéomalacie sénile. Dans 1 cas, chez un homme de cinquante-neuf ans, de l'ostéoporose. Dans 5 cas, les trabécules osseux montraient un liséré d'aspect ostéoïde. Dans 3 cas, on a noté des traces d'apposition osseuse, et dans 3 autres cas, des figures en mosaïques.

10. — Nodules lymphatiques.

L'existence de nodules lymphatiques dans la moelle osseuse, notée tout d'abord dans différents états pathologiques (Fraenkel, Hedinger, Ohme), fut constatée dans 34 % des cas (Askanazy et Nagoya) de toute espèce, puis dans 62 % des cas (von Fischer). Leur présence ne semble pas liée nécessairement à des états pathologiques, mais leur nombre peut varier suivant les cas (splénectomie).

Sur 26 de nos cas, nous avons trouvé des follicules lymphatiques :

3 fois dans le fémur ;
5 fois dans la côte ;
5 fois dans la vertèbre.

Dans un cas, chez un homme de soixante-cinq ans, mort accidentellement, un nodule lymphatique costal présentait dans son centre de grosses cellules d'apparence épithélioïde, donnant à ce nodule l'aspect d'un follicule lymphatique dans la diphtérie.

La fréquence de la trouvaille de nodules lymphatiques représente environ :

pour le fémur	12 %
pour la côte	20 %
pour la vertèbre	20 %

Il semble donc qu'on se trouve ici en présence d'une diminution du pourcentage des nodules lymphatiques. Il faut toutefois tenir compte du fait que, pour le fémur, nous n'en avons examiné dans chaque cas qu'une surface relativement faible. Il en est de même, quoique à un moindre degré, pour la côte et la vertèbre dont il ne fut examiné chaque fois, microscopiquement, que peu de coupes.

Après avoir passé en revue nos cas de cirrhose de Laennec, nous examinerons quelques cas de cirrhose d'autre nature. Vu leur petit nombre, nous nous contenterons d'exposer brièvement les faits observés.

Le diagnostic anatomique donné dans chaque cas exprime le contrôle microscopique et le type de la cirrhose.

b) CIRRHOSE DITE TUBERCULEUSE

Des deux cas que nous rangeons dans cette catégorie, le premier concernait un homme de cinquante-neuf ans, avec tuberculose pulmonaire cavitaire bilatérale, foie de 1450 grammes, rate infectieuse de 350 grammes, diathèse hémorragique prononcée. Diagnostic anatomique: cirrhose hépatique hémorragique. Il ne s'agit donc pas, à proprement parler, d'une cirrhose tuberculeuse.

Macroscopiquement : la moelle osseuse était rouge dans sa moitié supérieure, bariolée dans sa moitié inférieure (hyperplasie).
Microscopiquement : myéloblastes rares ; érythropoïèse moyenne ; myélocytes neutrophiles augmentés ; mégacaryocytes, très peu ; hémosidérine, peu ; nodule lymphatique, 0.

Le second concernait une femme de soixante-cinq ans, morte de péritonite aiguë.

Diagnostic anatomique : cirrhose dite tuberculeuse. Foie de 1600 grammes ; rate de 100 grammes.
La moelle montrait de l'hyperémie, de rares myéloblastes, une érythropoïèse moyenne, une leucopoïèse sans particularités, des mégacaryocytes diminués, plusieurs nodules lymphatiques costaux et vertébraux, quelques foyers à polynucléaire dans la moelle costale, beaucoup d'hémosidérine.

De ces 2 cas, il n'y a, à notre avis, pas de conclusion à tirer, le premier n'étant pas une cirrhose tuberculeuse certaine, le second étant compliqué par des phénomènes infectieux. (Cf. péritonite, foyers de leucocytes dans la moelle costale.)

c) CIRRHOSE SYPHILITIQUE

Un cas concernant une femme de soixante-cinq ans.

Diagnostic anatomique : cirrhose syphilitique. Foie de 980 grammes ; rate de 60 grammes. *Macroscopiquement* : la moelle fémorale était bariolée de rouge dans son tiers supérieur, adipeuse dans ses deux tiers inférieurs (hyperplasie). *Microscopiquement* : pas de myéloblastes, érythropoïèse assez marquée, quelques macroblastes ; leucopoïèse sans particularité.

d) CIRRHOSE ICTÉRIQUE HYPERTROPHIQUE (PSEUDO HANOT)

Un cas, concernant une femme de trente-quatre ans.

Diagnostic anatomique : cirrhose ictérique hypertrophique. Foie de 4550 grammes ; rate de 550 grammes. Abcès du pancréas, diathèse hémorragique.
Macroscopiquement: moelle fémorale rouge dans son tiers supérieur, bariolée de rouge dans son tiers moyen, jaune dans son tiers inférieur (hyperplasie).

Microscopiquement : myéloblastes nombreux, érythropoïèse prononcée, leucopoïèse diminuée; mégacaryocytes augmentés; hémosidérine, très peu; nodule lymphatique, 0.

e) Cirrhose pigmentaire

Deux cas, le premier chez un homme de cinquante-quatre ans, mort de pneumonie franche.

Diagnostic anatomique : cirrhose pigmentaire. *Macroscopiquement* : moelle fémorale bariolée de rouge dans sa moitié supérieure, jaune dans sa moitié inférieure (hyperplasie). *Microscopiquement* : myéloblastes nombreux; érythropoïèse moyenne ; leucopoïèse sans particularité ; mégacaryocytes plutôt diminués ; hémosidérine en quantité moyenne, artériosclérose des petits vaisseaux.

Le second concernait un homme de soixante ans.

Diagnostic anatomique : cirrhose pigmentaire. Foie de 1500 grammes ; rate de 500 grammes. Diathèse hémorragique.
Macroscopiquement : moelle fémorale rouge dans sa moitié supérieure, jaune dans sa moitié inférieure (hyperplasie).
Microscopiquement : myéloblastes en quantité moyenne ; érythropoïèse moyenne, nombreux macroblastes, mastmyélocytes augmentés, mégacaryocytes en petit nombre, hémosidérine très abondante.

f) Carcinome hépato-cellulaire a base de cirrhose

Un cas, concernant un homme de cinquante-trois ans.

Diagnostic anatomique : carcinome hépato-cellulaire à base de cirrhose. Foie de 3200 grammes ; rate de 570 grammes. L'examen microscopique de la moelle montrait des myéloblastes en quantité moyenne ; une érythro et une leucopoïèse moyennes, une diminution des mégaryocytes. Nombreuses métastases du carcinome sous forme d'amas de cellules polyédriques sécrétant par endroits des cylindres de bile. Hémosidérine abondante.

g) Foie gras cirrhotique (2 cas)

Le premier concernait un homme de soixante-dix-neuf ans.

Diagnostic anatomique : foie gras cirrhotique peu marqué. Foie de 930 grammes ; rate de 130 grammes.
Macroscopiquement : moelle fémorale bariolée de rouge dans sa moitié supérieure, adipeuse dans sa moitié inférieure (hyperplasie).
Microscopiquement : pas de myéloblastes, érythropoïèse marquée. Leucopoïèse sans particularité, mégacaryocytes en nombre moyen. Atrophie gélatineuse du tissu adipeux, hémosidérine en petite quantité.

Le second concernait une femme de quarante ans, morte accidentellement (fractures multiples).

Diagnostic anatomique : foie gras cirrhotique.
Microscopiquement : érythropoïèse moyenne, leucopoïèse caractérisée par une très forte augmentation des myélocytes éosinophiles.

Nous ajouterons enfin le cas d'un homme de cinquante-huit ans, présentant avec une cirrhose, des myélomes multiples (compression de la moelle dorsale).

Foie de 1960 grammes ; rate de 730 grammes.
Macroscopiquement : la moelle fémorale était rouge sur toute sa hauteur.
Microscopiquement : myéloblastes en nombre moyen, érythropoïèse très forte avec nombreuses mitoses, leucopoïèse augmentée, mégacaryocytes augmentés avec zones granulaires bien visibles. Nombreux myélomes. Peu d'hémosidérine.

RÉSUMÉ DE L'EXAMEN DES CAS

a) *Cirrhose de Laennec* (28 cas).

1° Aspect macroscopique. Sur 20 cas compris entre quarante et soixante-dix ans, 18 fois on note une hyperplasie macroscopique, combinée 7 fois à l'hyperémie, 3 fois à des hémorragies. Sur 20 cas, 2 fois résultat négatif.

2° Tissu adipeux (au tiers moyen du fémur), pur dans 2 cas sur 26, mélangé en proportion variable à du tissu hématopoïétique dans 24 cas sur 26.

3° Myéloblastes présents en quantité variable dans 18 cas sur 28.

4° Erythropoïèse : dans le fémur au tiers moyen, sur 26 cas, 3 fois nulle, 6 fois faible, 17 fois moyenne ou marquée. Dans la côte, toujours présente, moyenne dans la moitié des cas, dans la vertèbre toujours présente, moyenne dans plus de la moitié des cas.

5° Leucopoïèse : nulle 3 fois sur 26, à part cela pas de modifications notables.

6° Thrombopoïèse : mégacaryocytes diminués dans 92 % des cas (fémur), 85 % (côte), 82 % (vertèbre) (1). Diathèse hémorragique : 10 fois sur 26 cas de cirrhose, correspondant 8 fois à une diminution des mégacaryocytes, 5 fois à de l'ictère, et 6 fois sur 9 à de la splénomégalie.

7° Hémosidérose : présente 22 fois sur 24 (série de contrôle [accidentés], positive 14 fois sur 16), 13 fois en petite quantité.

8° Vaisseaux : pas d'altérations notables.

(1) Diminution coïncidant dans 14 cas sur 23 avec de la splénomégalie.

9° Os : sur 26 cas, 3 fois figures en mosaïques dans les trabécules osseux, 5 fois zones ostéoïdes bordant les trabécules.

10° Nodules lymphatiques : présents dans 12 à 20 % des cas (diminution).

Il faut noter ici que nous n'avons jusqu'à présent pas établi de distinction entre les cas de cirrhose de Laennec, type atrophique ou hypertrophique. En effet, pour aucun des éléments de la moelle que nous avons examinée, nous n'avons noté de variations ou de modifications parallèles au type atrophique ou hypertrophique, sauf et dans une certaine mesure pour la teneur en hémosidérine (voir § 7).

b) *Cirrhose dite tuberculeuse* (2 cas).

L'un diagnostic incertain, l'autre complication infectieuse.

c) *Cirrhose syphilitique* (1 cas).

Hyperplasie macroscopique, érythropoïèse assez marquée.

d) *Cirrhose ictérique hypertrophique* (pseudo Hanot) (1 cas).

Hyperplasie macroscopique, myéloblastes nombreux, érythropoïèse prononcée, mégacaryocytes augmentés.

e) *Cirrhose pigmentaire* (2 cas).

Hyperplasie macroscopique, érythropoïèse moyenne, mégacaryocytes diminués. A noter que l'hémosidérose n'était pas spécialement marquée dans l'un des cas.

f) *Carcinome hépato-cellulaire à base de cirrhose.*

Myéloblastes en quantité moyenne, érythropoïèse et leucopoïèse sans particularité. Mégacaryocytes diminués ; métastases médullaires du carcinome.

g) *Foie gras cirrhotique* (2 cas).

Hyperplasie macroscopique, érythropoïèse augmentée. A noter l'atrophie gélatineuse de la moelle adipeuse dans l'un des cas, fait à rapprocher du caractère dégénératif qu'aurait, pour certains auteurs, la graisse du foie gras.

Un cas de myélomes multiples avec hyperplasie macroscopique et microscopique très marquée.

DISCUSSION

L'examen systématique de nos cas de cirrhose (de Laennec) nous permet de caractériser d'une façon assez précise l'état de la moelle osseuse.

1° La moelle osseuse est hyperplasiée macroscopiquement dans la majorité des cas.

2° La moelle osseuse présente une réaction myéloblastique, une réac-

tion érythropoïétique et une diminution de la thrombopoïèse dans la majorité des cas.

En d'autres termes, l'hyperplasie macroscopique correspond à une activité exagérée d'une partie seulement des éléments médullaires.

Il y a donc une réaction incomplète, *une réaction dissociée.*

Parmi les nombreuses causes pouvant provoquer une réaction érythropoïétique de la moelle osseuse, indiquons rapidement celles qui se rencontrent communément chez les cirrhotiques :

Influence et répercussion des hémorragies ou de la diathèse hémorragique, causes infectieuses diverses, gastrite chronique, infections biliaires et hépatiques, influence des organes génitaux et endocriniens dont le rôle, pour l'ovaire tout au moins, est nette (cf. chlorose), causes toxiques.

Tous ces facteurs peuvent agir simultanément ou non. Leur importance relative est difficile à démêler, et il n'en est pas qu'on puisse éliminer sans autre. En effet, on les retrouve tous à des degrés divers dans nos cas de cirrhose, y compris les altérations des organes génitaux étudiées parallèlement par Barrelet sur le même matériel et qui ont démontré de l'atrophie testiculaire (allant jusqu'à la fibrose) dans la majorité des cas, ainsi qu'une diminution relative du poids de la thyroïde. Il aurait été intéressant d'étudier les résultats d'un examen parallèle du sang et de la moelle osseuse dans la cirrhose. Les données cliniques nous ont manqué d'une part. D'autre part, on ne trouve pas dans la littérature d'étude de la question.

Naegeli, Sternberg, notent la leucopénie. Weill, dans un travail sur la diathèse hémorragique chez les hépatiques, donne, pour 6 cas de cirrhose, des chiffres nettement diminués du nombre des plaquettes sanguines, et admet que le trouble de la fonction hépatique empêche la production des mégacaryocytes (hypothèse que nos résultats semblent appuyer) ou augmente la destruction des plaquettes sanguines dans la rate.

Ces constatations, concordant avec les nôtres, nous amènent à penser que « la mégacaryocytopénie » des moelles cirrhotiques en est peut-être l'élément le plus caractéristique. Rappelons à ce sujet l'influence, parfois élective, de certaines intoxications : benzol (Duke), phénylhydrazine (Naegeli), sur la quantité et la qualité des mégacaryocytes.

Notons enfin l'analogie que présente, dans une certaine mesure, l'aspect de la moelle dans la cirrhose avec celui de la moelle dans l'anémie pernicieuse. Dans cette maladie aussi on trouve une dissociation de la réaction médullaire : érythropoïèse active, leucopoïèse relativement faible, mégacaryocytes en nombre très diminué. L'on pourrait dès lors se demander si, dans la cirrhose de Laennec comme dans l'anémie pernicieuse, on ne se trouve pas en présence d'une réaction de la moelle osseuse à une influence toxique primaire ou secondaire.

CONCLUSIONS

1° Nous trouvons dans 90 % des cas de cirrhose (de Laennec) une modification de l'état de la moelle osseuse.

2° Cette modification consiste en une hyperplasie à caractère particulier : réactions myéloblastiques et érythropoïétiques, diminution de la thrombopoïèse.

BIBLIOGRAPHIE

ASKANAZY. — *Handb. des sp. Path. und Histologie*, 1/2 v. Henke-Lubarsch.
BLEICHRÖDER. — *Virchow Arch.*, 1904, n° 177.
DUKE. — D'après Askanazy, *loc. cit.*
EPPINGER. — *Wiener Kl. Wochenschr.*, 1922, n° 15.
FIESSINGER. — *Bul. Soc. Méd. des Hôpitaux*, 1925, n° 2.
FISCHER (VON). — *Frankf. Zeitschr. für Pathologie*, 1917, n° 20.
FRAENKEL. — D'après Askanazy, *loc. cit.*
FREY. — *Frankf. Zeitschr. für Pathologie*, 1928, n° 36.
GEISENBERG. — D'après Askanazy, *loc. cit.*
GEROMINI. — *Thèse*, Genève, 1931.
GOUGET. — *Presse Médicale*, n° 104, 1913.
HEDINGER. — *Berlin. Klin. Wochenschr.*, 1913, n° 46.
KLEMPERER. — *Arch. of Pathology*, 1926, n° 5.
MECKANIK. — D'après Askanazy, *loc. cit.*
MORAWITZ. — *Verhandl. der Deutsch. Pathol. Gesellschaft*, 1930.
NAEGELI. — *Blutkrankheiten und Blutdiagnostik*, 1931.
OEHME. — D'après Askanazy, *loc. cit.*
ROESSLE. — *Henke-Lubarsch. Handb. der sp. path. Anat. und Histol.*, 1/2
SCHMIDT. — *Verhandl. der Deutsch. Pathol. Gesellschaft*, 1930.
STERNBERG. — *Henke-Lubarsch.*, 1/1.
WEILL. — *Presse Médicale*, 1922, n° 52.
WOLOWNIK. — *Zeitschr. für Klin. Medizin*, 1905-56.

Travail du Laboratoire d'Anatomie pathologique
de la Faculté de Paris
(Professeur : M. G. Roussy)

LES HÉPATITES ET LES CIRRHOSES EXPÉRIMENTALES AU BIOXYDE DE THORIUM

par

René HUGUENIN, NEMOURS-AUGUSTE et Guy ALBOT

Les substances toxiques employées à la reproduction expérimentale des cirrhoses doivent remplir diverses conditions. Il les faut suffisamment maniables et assez peu toxiques pour permettre une longue survie. Il est également souhaitable de connaître leur mode d'action sur le parenchyme hépatique, qui peut être à prédominance soit mésenchymateuse, soit parenchymateuse. Or il est bien rare qu'une même substance réunisse toutes les conditions requises ; aussi l'expérimentation des cirrhoses est-elle bien souvent entachée de causes d'erreurs.

Nous avons eu l'occasion d'étudier expérimentalement les altérations hépatiques obtenues au moyen d'une substance, le *bioxyde de thorium* qui, jusqu'alors, n'avait pas encore été employée dans ce but. L'étude du comportement de ce corps dans l'organisme nous a apporté des résultats intéressants. Il semble se fixer primitivement sur les éléments du système réticulo-endothélial, en particulier par les cellules de Kuppfer. Il détermine, au niveau du foie, des hépatites diffuses dans lesquelles tissu épithélial et tissu conjonctif sont également intéressés, tout comme dans les expériences à base d'encre de Chine ou de silice colloïdale sur lesquelles l'un de nous a récemment insisté (1). Il est facilement décelable sur les coupes histologiques. La toxicité modérée de ce corps en fera peut-être un instrument précieux pour la reproduction expérimentale des

(1) Albot (Guy) : « Les hépatites diffuses expérimentales. » (*Ann. d'Anat. pathol.*, t. VIII, n° 5, mai 1931.)
Id. : *Hépatites et cirrhoses.* Masson et Cie, 1931.

cirrhoses. Ces diverses constatations nous ont suggéré qu'il n'était pas inintéressant de rapporter les premiers résultats de nos expériences.

⁂

Nous avons utilisé, pour nos recherches, une suspension colloïdale stabilisée de bioxyde de thorium ou *thorotrast* qui contient 25 % de bioxyde de thorium et 22 % de son poids de thorium.

Nous fûmes amenés à cette série d'expériences pour contrôler les effets du thorotrast que deux d'entre nous ont été les premiers, en France, à employer, par voie intraveineuse, pour obtenir une *artério-hépato-splénographie chez le lapin* (1). Nous avions voulu juger de l'action de cette substance chez l'animal, avant de l'injecter à l'homme. Bien que, dans le même temps, M. Kadrnka (2), de Genève, ait affirmé l'innocuité absolue de ce produit chez l'animal et chez l'homme, nos premières constatations histologiques nous faisaient conserver quelque doute sur la toxicité du thorium pour le parenchyme hépatique : c'est pourquoi nous avons repris nos expériences en étudiant le foie des lapins injectés, *histologiquement* (cytologie courante et étude du chondriome) et *fonctionnellement* (épreuve au galactose de Bauer, modifiée par Noël Fiessinger, F. Thiébaut et J. Dieryck).

Nous avons ainsi décelé des lésions d'hépatite expérimentale dont nous voudrions ici commenter l'intérêt (3). Certes, nos recherches n'ont porté que sur 20 lapins et bien des points restent encore à préciser. Cependant, telle qu'elle est, cette série d'expériences nous a donné des résultats remarquablement constants.

Nous diviserons nos animaux en deux groupes : celui des lapins ayant reçu une injection unique, et celui des lapins qui ont reçu plusieurs injections.

1. Injection unique. — 9 lapins ont été étudiés de cette façon. Les uns ont reçu des doses fortes, mortelles en peu de temps; les autres ont reçu des doses juste suffisantes pour obtenir une opacité radiologique et furent sacrifiés après 29 jours, 1 mois, 4 mois, 9 mois.

A) *Doses mortelles.* — 4 lapins ont reçu des doses respectives de thorotrast pur de 9, 10, 15, 22 centimètres cubes. Ces animaux sont morts au

(1) Huguenin (René) et Nemours-Auguste : « Artério-hépato-splénographie, étude expérimentale par l'injection intraveineuse de bioxyde de thorium (thorotrast). » (*Soc. de Path. comparée*, mars 1931.)

(2) Kadrnka (S.) : « L'Hépatosplénographie. » (*Soc. de Radiol. médicale de France*, mars 1931, et *Journ. de Radiol. et d'Electro-radiol.*, t. XV, n° 6, juin 1931, p. 291.)

(3) Huguenin (René), Nemours-Auguste et Albot (Guy) : « Les hépatites et les cirrhoses expérimentales au bioxyde de thorium. » (*C. R. Soc. Biol. Paris*, 28 nov. 1931.)

FIG. 1. — *Artériographie* : les artères abdominales, les artères rénales, les iliaques sont parfaitement visibles sur le cliché. (Radiographie faite au cours de l'injection.)

FIG. 2. — *Artério-splénographie* : les artères pulmonaires et rénales sont encore très visibles. La rate commence à s'opacifier. (Radiographie faite cinq minutes après l'injection.)

bout de quelques heures. L'examen histologique a montré, dans les 4 cas, des lésions comparables d'autant plus accentuées que la dose injectée était plus forte.

Les cellules hépatiques ne sont pas clarifiées. Toutes les travées hépatiques sont foncées, atrophiques. Mais pour les doses les plus faibles,

FIG. 3. — *Hépato-splénographie* : les artères ne sont presque plus visibles. La rate est déjà très opaque. Le foie commence à s'opacifier. (Radiographie faite dix minutes après l'injection.)

cependant l'atrophie est peu accentuée et les noyaux restent normaux. Pour la dose de 22 centimètres cubes, l'atrophie est intense, et les

FIG. 4. — *Hépato-splénographie* : les artères sont complètement invisibles. La rate et le foie sont très fortement opaques et offrent un aspect granité correspondant vraisemblablement à la conglomération des granules de thorium constatée histologiquement. La lobulation du foie est nettement dessinée. (Radiographie faite deux heures après l'injection.)

pycnoses nucléaires très nombreuses. Les sinusoïdes sont dilatés et congestionnés. Les cellules de Kuppfer, volumineuses, atteignent la moitié du

volume d'une cellule hépatique. Le thorotrast, peu visible sur les colorations à l'hématéine-éosine, est électivement coloré en bleu, sur les bleus de Masson, par le bleu d'aniline. Il apparaît uniformément réparti dans tous les sinusoïdes, où il semble remplir les cellules de Kuppfer de petites granulations.

Dans la rate, les sinus sont congestionnés. et les cellules réticulaires et endothéliales spléniques sont tuméfiées et chargées de thorotrast.

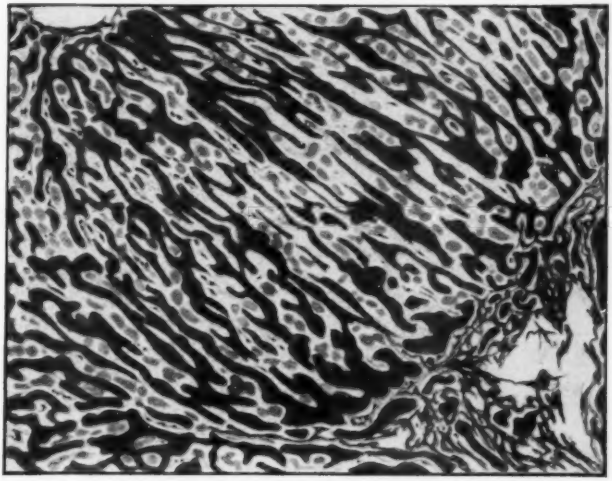

FIG. 5. — *Lésions massives après injection de 15 centimètres cubes de thorotrast. Mort en quelques heures* (bleu de Masson).
Noter l'atrophie des travées, les pycnoses généralisées et la diffusion du thorotrast également réparti dans les sinusoïdes du lobule.

Les alvéoles pulmonaires présentent les aspects de la réaction inflammatoire initiale. Les cellules alvéolaires sont chargées de grains de thorotrast.

On peut donc concevoir que, dans ces cas d'injection massive, l'*intensité du blocage* explique la mort rapide et les altérations diffuses de tous les organes où, du système réticulaire dans le foie en particulier, il semble qu'il y ait eu une véritable sidération des cellules (fig. 5).

Rapprochons de ces cas, pour sa portée pratique, celui d'un lapin qui, mourut dans les cinq minutes qui suivirent l'injection d'une dose habituellement bien supportée. Cet animal faisait partie d'un lot de lapins dont plusieurs moururent spontanément. Il y a peut-être là de quoi expliquer

ce décès. Dans le foie, toutes les cellules sont clarifiées; mais il y a peu de dégénérescence cellulaire, peu de pycnoses. On trouve dans la rate une congestion et une réaction réticulo-endothéliale importantes; ni dans le foie, ni dans la rate, on ne voit d'amas de thorotrast. Ceci cadre bien avec ce que nous savons des délais de visibilité radiologique du foie et de la rate, et montre d'autre part, l'effet possible d'une injection de thorotrast chez un individu taré.

B) *Doses modérées.* — Les animaux ont reçu, l'un 1/4 de centimètre cube, un autre 4 centimètres cubes, les autres 5 centimètres cubes (soit de 1 à 2,50 gr. par kilo). Nous n'avons pas trouvé de différence fondamentale entre les aspects observés suivant la dose injectée. Les animaux ont été sacrifiés après 29 jours, 1 mois, 4 mois, 9 mois.

Dans tous les cas, nous avons trouvé une clarification généralisée des cellules hépatiques avec *margination du chondriome.* Une substance granuleuse, bleue sur les trichromes de Masson, et qui semble être le thorotrast, est rassemblée en gros amas, d'un diamètre supérieur à celui d'une cellule hépatique, nettement arrondis, qui siègent dans les sinusoïdes du foie et sont accompagnés de plusieurs noyaux. Il semblerait qu'il s'agisse là soit de cellules de Kuppfer géantes, soit de plusieurs cellules de Kuppfer agglomérées. Les amas de thorotrast sont localisés le plus souvent à la partie moyenne des lobules. Parfois, on en trouve au centre de lobules. On en rencontre aussi en bordure des espaces portes et même à l'intérieur de ceux-ci.

Dès le premier mois, apparaissent, en bordure des espaces portes, outre quelques cellules claires, des cellules hépatiques saines, volumineuses, plus foncées que les autres qui signent le début d'une réaction hyperplasique compensatrice paraportale.

Toujours, ces altérations lobulaires s'accompagnent d'une réaction mononucléée importante des lacunes lymphatiques portales, laquelle dessine une couronne inflammatoire subaiguë autour des canaux biliaires. En dehors de cette « péricholangite », les canaux biliaires sont indemnes.

Dans de tels cas, on observe aussi de volumineux amas de thorotrast dans les sinus spléniques et dans les conduits excréteurs des reins.

Sur les coupes provenant d'un animal sacrifié après 9 mois, on ne rencontre pas de sclérose très intense. De volumineux amas de thorotrast sont dans les espaces portes; mais il en existe encore dans les lobules. Les cellules sont peu clarifiées. En résumé, l'hépatite est moins intense que dans les foies des autres animaux. Ceci semble indiquer que l'action nocive du thorotrast ne suffit pas à créer des lésions progressives de plus en plus intenses ou de la sclérose, mais qu'elle se prolonge cependant assez, d'une façon modérée, entretenant ainsi perpétuellement le parenchyme hépatique dans un état de réaction diffuse et généralisée,

légère. Ceci cadre également avec ce que nous savons de la persistance des opacifications radiologiques, hépatiques et spléniques.

2. INJECTIONS MULTIPLES. — 5 lapins ont reçu des injections multiples (8 injections de 5 centimètres cubes en 1 mois, 13 injections de 2 centimètres en 1 mois 1/2, 3 injections de 5 centimètres cubes en 2 mois, 4 injections de 5 centimètres cubes en 3 mois). Les altérations de foie ne

FIG. 6. — *Hépatite diffuse après 3 injections de 5 centimètres cubes de thorotrast en 2 mois. Aspects de « péricholangite »* (bleu de Masson). Noter la réaction mononucléée péricanaliculaire, la clarification de certaines cellules hépatiques, l'existence dans les sinusoïdes de volumineuses cellules, bourrées de grains de thorotrast (qui prennent le bleu d'aniline).

diffèrent pas essentiellement des lésions correspondantes de la série précédente. Cependant, il est à noter que la clarification est dans tous ces cas considérable. On rencontre une quantité importante de cellules en dégénérescence homogène atrophique, avec pycnose des noyaux en bordure des espaces portes. Ceux-ci sont manifestement scléreux et donnent aux coupes l'aspect très net d'une *cirrhose insulaire au début.*

Un autre lapin, qui reçut 6 injections de 5 centimètres cubes en 4 mois, présente des lésions encore plus accentuées. La clarification est considérable. Des îlots de cellules foncées, avec mitochondriolyse et pycnose

des noyaux, entourent les deux pôles des lobules. Au niveau des espaces portes, on trouve des cellules hépatiques en voie d'atrophie et, à ce niveau, des amas de lymphocytes et une prolifération importante des fibres collagènes. *Il semble bien que les lésions d'hépatite soient dues à l'action du thorotrast, puisque les altérations sont d'autant plus prononcées que les injections ont été plus souvent répétées.*

*
**

Ces expériences ont tout d'abord eu l'avantage de nous fournir quelques renseignements histologiques qui expliquent les particularités de l'épreuve artério-hépato-splénographique par le thorotrast, dont deux d'entre nous ont repris l'étude en France.

Bien que nous n'ayons pas pu déterminer chimiquement la présence de thorotrast dans les organes, il semble cependant vraisemblable d'admettre que ce soit le thorotrast lui-même qui se dépose sous forme de fins granules, colorables en bleu par le bleu d'aniline, dans les éléments du système réticulo-endothélial, en particulier cellules réticulaires de la rate et cellules de Kuppfer du foie.

Les modalités de cette fixation du thorotrast cadrent exactement avec celles de l'opacification radiologique obtenue avec ce produit. Ainsi, tout d'abord, pendant une dizaine de minutes, l'injection réalise une artériographie généralisée; ce n'est que dix à vingt minutes après l'injection que se constitue l'opacification radiologique du foie et de la rate. Or, un de nos animaux, manifestement malade auparavant, succomba cinq minutes après une première injection de thorotrast à une dose minime; on ne put encore observer aucun amas de thorotrast, ni dans le foie ni dans la rate. D'autre part, la radiologie montre combien longtemps le thorotrast peut persister dans les organes ; or un de nos lapins, sacrifié 9 mois après une injection unique, minime, présente au niveau de son foie d'abondants amas de thorotrast dans des cellules macrophages, dont l'élimination semble ne se faire que très lentement, par voie lymphatique, vers les deux pôles du lobule, région centrolobulaire et lacunes des espaces portes. Par ailleurs, il est possible, et même probable, que la substance s'élimine également par les voies biliaires. Dans quelques cas, nous avons observé des masses bleu pâle dans les cellules hépatiques; cependant, nous n'avons pas pu rechercher chimiquement la présence de thorium dans la bile. En tous cas, si nous nous en tenons à notre impression histologique, cette élimination biliaire semble être peu importante.

*
**

Cependant, le point sur lequel nous voudrions insister, ce sont les modifications consécutives à cette fixation de thorotrast dans les cellules

FIG. 7. — *Hépatite diffuse après 6 injections de 5 centimètres cubes de thorotrast en 6 mois. Début de sclérose périportale* (bleu de Masson). Clarification intense et généralisée (*a*). Cellules foncées autour des espaces portes et surtout des veines sus-hépatiques (*b*). Volumineuses cellules chargées de thorotrast (*c*).

de Kuppfer du foie et dans les cellules réticulaires de la rate. Cette fixation entraîne manifestement, au niveau du foie, des lésions impor-

tantes d'hépatite diffuse sur lesquelles nous allons revenir; elle entraîne également une réaction inflammatoire parallèle de la rate comme dans certaines hépatites, comme dans certaines cirrhoses. *Ces lésions spléniques, parallèles aux lésions hépatiques, ne semblent pas, par elles-mêmes, posséder un rôle cirrhogène*: c'est ainsi qu'un de nos lapins fut splénectomisé un mois après une injection unique; la splénectomie n'empêcha pas l'évolution de l'hépatite et l'apparition ultérieure de modifications cirrhotiques incipiens, comme l'ont montré, 8 mois après, les préparations histologiques du foie.

L'étude des hépatites observées au cours de ces expériences nous a donné des renseignements qui confirment ceux que l'un de nous avait obtenu avec la silice colloïdale, en injections intraveineuses. Qu'il s'agisse de silice colloïdale ou de thorotrast, l'aspect de l'hépatite est le même, ses étapes et son évolution comparables; les unes et les autres ne diffèrent d'ailleurs en rien des hépatites qu'on obtient avec d'autres toxiques, tels que le tétrachloréthane en inhalations. Les hépatites expérimentales du thorotrast ont cependant, sur les autres, l'avantage considérable que la substance est peu toxique, longtemps bien supportée, et surtout qu'elle est facilement décelable sur les coupes, à l'intérieur des cellules, grâce à sa colorabilité élective, par les colorants du collagène. Grâce à tous ces avantages, nous avons pu préciser divers points intéressants.

1° L'hépatite est presque immédiatement diffuse. Les altérations du foie sont complexes, mésenchymateuses et parenchymateuses, sans qu'il soit possible à aucun moment de dissocier les réactions des deux éléments fondamentaux du tissu hépatique. Elle se caractérise d'abord par la clarification généralisée des cellules hépatiques, même quand le thorotrast, amassé dans les cellules de Kuppfer, est localisé à certaines régions des lobules. Ultérieurement, cependant, il semble que les régions où le thorotrast prédomine présentent plus volontiers des altérations cytolytiques des cellules hépatiques à type de dégénérescence homogène atrophique importante, avec destruction du chondriome. En l'espèce, il s'agit des deux pôles du lobule vers lesquels s'éliminent lentement les macrophages chargés du toxique, et la sclérose se développe également là où les cellules hépatiques s'atrophient.

2° Cette hépatite a une intensité variable, suivant l'importance et l'ancienneté de l'intoxication. Ceci nous a été démontré et par l'histologie et par les épreuves fonctionnelles que nous avons pu faire chez deux de nos animaux.

Une dose unique, massive, détermine une infiltration généralisée de thorotrast, une atrophie généralisée des travées hépatiques avec pycnose nucléaire, en quelques heures, tout comme on peut l'observer dans les intoxications brutales par la silice colloïdale (fig. 5).

Une dose modérée unique donne rapidement une hépatite diffuse cytolytique avec classification cellulaire généralisée et quelques aspects

FIG. 8. — Même cas que figure 3. *Ilot lymphoconjonctif périportal.*
On remarquera l'importance de l'atrophie cellulaire, le début de la sclérose (*a*) et le volume des macrophages chargés de thorotrast (*b*). Dans le cartouche, une cellule de Kuppfer chargée de grains de thorotrast (*c*).

de dégénérescence homogène atrophique aux deux pôles lobulaires. Cette hépatite est modérée, mais manifeste histologiquement et fonctionnelle-

ment (1). Ainsi, un mois après une injection de 5 centicubes de thorotrast, un lapin de 1 kil. 20 a été exploré; il reçut, par tubage gastrique, 1 gramme de galactose en solution à 10 %. En vingt-quatre heures, il a uriné 50 centicubes d'urine contenant du galactose à la concentration de 2 ‰, chiffre nettement anormal, étant donnée la dose de galactose ingérée. Une biopsie pratiquée immédiatement après montra également l'existence d'une hépatite intense. Cette hépatite, que l'on obtient avec les doses radiologiquement utiles, peut donc persister longtemps. Il ne semble pas qu'elle s'aggrave avec le temps ; au contraire, elle paraît s'atténuer, mais lentement. Ainsi, neuf mois après une injection de 5 centicubes de thorotrast, un lapin, exploré par le galactose, ne présentait dans ses urines qu'une quantité minime de galactose, à une concentration inférieure à 1 ‰. Histologiquement, il existait encore une infiltration hépatique par le thorotrast ; mais le parenchyme ne montrait qu'une hépatite résiduelle très discrète, ce qui concorde avec le résultat de la galactosurie provoquée.

Lorsqu'on multiplie les injections de thorotrast aux mêmes doses que précédemment, *plus les injections sont répétées, plus l'hépatite s'accentue.* On peut alors voir apparaître divers éléments de la formation des cirrhoses. Nous avons soigneusement éliminé tous les animaux qui nous ont semblé suspects de coccidiose ou de cirrhose avant les expériences ; nous reviendrons d'ailleurs plus loin sur les enseignements que ces animaux nous ont donnés. Chez des lapins apparemment indemnes de toute affection antérieure, nous avons observé des aspects typiques de cirrhose interinsulaire ou même annulaire. Il en était ainsi, en particulier, dans deux de nos cas où les îlots lymphoconjonctifs, avec destruction épithéliale et prolifération lymphocytaire et collagène, sont particulièrement volumineux, et même où l'on observe, en certains points, des aspects de cirrhose annulaire avec un *début d'hyperplasie cellulaire paraportale* (fig. 8 et 9).

3° Dans tous ces cas, surtout lorsque les injections avaient été répétées, l'hépatite diffuse s'accompagnait des aspects connus sous le nom de « péricholangite » et sur l'interprétation desquels nous voudrions insister (fig. 6).

Ici, nous avons été frappés par l'intensité des réactions mononucléées interstitielles des espaces portes qui dessinent une couronne cellulaire autour des canaux biliaires de l'espace. Ces aspects ont été interprétés

(1) Nous avons pu pratiquer deux épreuves fonctionnelles au galactose, grâce à notre ami, F. Thiébaut, qui a particulièrement étudié la galactosurie provoquée chez l'animal et chez l'homme, avec MM. Noël Fiessinger et J. Dieryck. *Cf. C. R. séance Soc. Biol. Paris*, 20 juin 1931, t. CVII, p. 761, et F. Thiébaut : *L'exploration fonctionnelle du foie dans les ictères*, Thèse Paris, 1931, Masson et Cie, édit.

par divers auteurs, chez l'homme, comme la preuve de l'origine biliaire de l'hépatite. Cependant, Flint n'y voit qu'une réaction du système lymphatique portal. L'un de nous, avec Jacques Caroli (1), a également

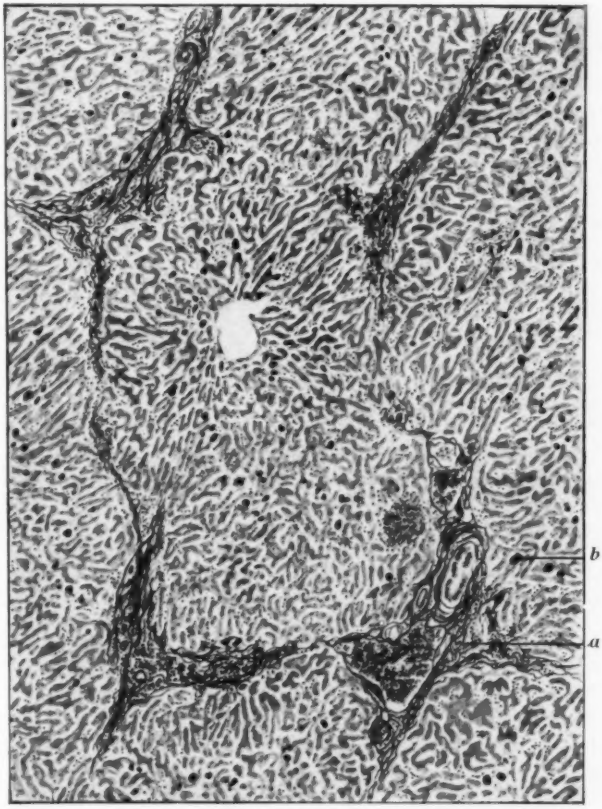

FIG. 9. — *Lésions cirrhotiques initiales après 6 mois d'intoxication.* Sclérose périportale (*a*). Persistance des cellules chargées de thorotrast (*b*).

interprété ces aspects que l'on rencontre dans les hépatites satellites des cholécystites, et également au cours de diverses hépatites toxiques ou

(1) ALBOT (GUY) et CAROLI (JACQUES) : « Les hépatites satellites des cholécystites chroniques. » (*Annales d'Anat. pathol.*, t. VIII, n° 3, mars 1931.)

infectieuses. Il s'agit, croyons-nous, d'une réaction inflammatoire secondaire aux hépatites et sans rapport avec une cholangie ou tout autre inflammation *primitive* canaliculaire. L'hépatite expérimentale, que nous provoquons avec les *injections intraveineuses* de thorotrast, nous a déjà montré l'importance de la résorption lymphatique des toxiques ; et, d'autre part, elle semble bien éliminer toute participation canaliculaire primitive. Par la facilité avec laquelle elle engendre de semblables aspects de péricholangite, elle semble fournir un argument de plus en faveur de notre thèse, qui tend à réduire l'importance des inflammations canaliculaires primitives dans la genèse des hépatites et des cirrhoses en général, exception faite des cholangites développées à la faveur d'une stase biliaire.

4° Tous les caractères particuliers de ces hépatites du thorotrast ont été observés chez des animaux pour lesquels on n'avait vraiment aucune raison d'admettre que le foie fut antérieurement lésé. Il semble en être différemment lorsque les animaux sont déjà atteints d'altérations hépatiques. C'est ainsi que chaque fois qu'avec une dose modérée (5 centicubes), nous avons eu à constater la mort rapide d'un animal, l'examen histologique a montré que celui-ci présentait des altérations hépatiques cirrhotiques manifestement antérieures et qui n'avaient pu se développer en quelques heures, quelques jours au maximum. Ainsi l'hépatite, que déterminent les doses de thorotrast, très éloignées de la dose mortelle, peut être relativement bien supportée par un foie sain et l'être très mal par un foie malade.

CONCLUSIONS

De tous ces renseignements se dégagent quelques conclusions: les unes d'ordre biologique, les autres d'ordre pratique.

Au point de vue de la *reproduction expérimentale des hépatites et des cirrhoses,* le thorotrast nous a semblé être une substance assez facilement maniable et susceptible de donner des résultats intéressants.

Pour engendrer à la longue des altérations sérieuses, progressives, elle demande à être administrée d'une façon répétée. Pour entraîner des lésions importantes, précoces, elle doit être injectée à doses élevées. Lorsque le foie de l'animal est sain, on n'observe guère de ces irrégularités d'action si fréquentes avec beaucoup de toxiques plus actifs. Suivant la dose injectée, suivant le nombre des injections, on peut obtenir tous les intermédiaires entre les hépatites aiguës et chroniques, comme l'un de nous l'a déjà montré avec les toxiques métalliques et le tétra-

chloréthane. A ce point de vue, il ne semble donc pas exister de différence fondamentale entre les hépatites aiguës et les cirrhoses. Tout est une question de degré.

Lorsque le foie est sain, les doses utiles en radiologie sont insuffisantes pour provoquer des accidents sérieux immédiats; mais elles entraînent une hépatite histologiquement évidente et assez prononcée pour être décelée par la galactosurie provoquée. Lorsqu'il existe des altérations hépatiques antérieures, même latentes, on peut observer des accidents mortels rapides.

En pratique, on pourrait être tenté d'utiliser cette substance dans le radiodiagnostic des affections du foie (1). Nous pensons qu'on ne saurait être trop prudents et qu'il faut tenir compte des données expérimentales.

Tout d'abord, même chez un sujet sain, la persistance du thorotrast au niveau du foie et du système réticulo-endothélial risque peut-être de se révéler tardivement par des complications surajoutées du fait de cet épine irritative. MM. Kadrnka et Rossier (2) insistent sur la méthode qu'ils emploient et qui serait sans toxicité : 1 gramme de thorotrast par kilo espacé sur 6 injections en 6 jours de 0 gr. 10, 0,20, 0,30, 0,40 par kilogramme, le thorotrast étant toujours dilué dans 9 fois son volume de sérum glucosé à 5 %. Ces doses semblent déjà suffisamment fortes pour qu'on doive les manier avec prudence (3).

Mais surtout, l'hépatite du thorotrast, jamais négligeable, nous a paru pouvoir être mortelle pour un sujet dont le foie est déjà touché. Or, cette méthode d'exploration, s'adressant aux affections du foie, nous pensons que la notion d'une affection hépatique antérieure doive commander, actuellement au moins, la prudence dans l'emploi en médecine humaine de cette substance, par ailleurs si intéressante en pathologie expérimentale.

---

(1) Radt : « Hepatolienographie. » (*Med. Klin.*, 1930, n° 45, p. 1692, et n° 51, p. 1888.)

Oka : « Ectar neuen Methode zur rœntgenologischen Darstellung von Milz und Leber. » (*Forschr. c. d. Geb. Rœntgenstrahlem*, 1930, p. 1892.)

Einhorn, Stewart et Illich : « Experiences with uroselectan skiodan and thorotrast. » (*Med. J. and Rec.*, 1931, p. 56.)

Beutel : « Thorotrast zur Hepatolienographie. » (*Med. Klin.*, 1931, p. 852.)

(2) Kadrnka et Rossier : « Hépatosplénographies. » (*Acta Radiologica*, XII, 4, n° 65, septembre 1931.)

(3) Ce travail ne vise d'ailleurs nullement l'étude du thorotrast en clinique, mais a pour seul objet la reproduction expérimentale des hépatites par le thorium. Il était destiné à être communiqué à la Ire Conférence de Pathologie géographique (Genève, 5-8 octobre 1931).

LA DISPOSITION DES RADICULES DANS LA RACINE DU TRIJUMEAU

par

André SICARD (1).

Ce travail, basé sur l'examen à la loupe binoculaire de 42 racines trigéminales, a eu pour but d'apporter une contribution à la neurotomie rétro-gassérienne partielle dans le traitement de la névralgie faciale. Nous avons ailleurs repris l'étude anatomo-physiologique de la racine sensitivo-motrice du trijumeau, et analysé les résultats cliniques obtenus par la radicotomie partielle (2); nous voulons seulement ici exposer nos recherches sur la topographie radiculaire.

Depuis très longtemps, la disposition des fibres dans les troncs nerveux avait attiré l'attention des anatomistes, et il suffit de se reporter au très beau livre que Prochaska (de Prague) avait écrit en 1779 pour juger avec quel soin cette étude avait été poursuivie au niveau des nerfs périphériques et des nerfs craniens. Prochaska avait déjà vu, dans la racine du trijumeau, l'intrication, la division des radicules ; il avait décrit des anastomoses entre la racine sensitive et la racine motrice, mais ses travaux semblent être tombés dans l'oubli pendant plus d'un siècle et demi, car, au cours de nos recherches bibliographiques, nous n'avons trouvé nulle part l'indication de cet important travail.

Valentin, plus tard, insista sur l'entrecroisement des fibres sensitives au bord postérieur du ganglion de Gasser et donna à cette portion du nerf le nom de plexus triangulaire; il décrivit en outre des fibres du bord interne de la racine sensitive se portant en dehors, et des fibres du bord externe se portant en dedans. Cette description est signalée par Hovelacque.

Il est curieux de constater que toutes les recherches poursuivies depuis sur la racine mésencéphalique du trijumeau furent effectuées chez l'animal ou chez l'embryon humain.

(1) Communication faite à la Société Anatomique de Paris, séance du 9 février 1932. (*Annales d'Anatomie pathologique*, 1932, n° 2, p. 210.)

(2) SICARD (A.) : *La Neurotomie rétrogassérienne partielle dans le traitement de la névralgie raciale* (étude anatomique ; résultats cliniques). Paris, Arnette, éditeur, 1931.

Spiller et Frazier, en 1901, suivant jusqu'à leur origine réelle la dégénérescence des fibres après section partielle de la racine sensitive chez le chien, constatèrent que les fibres externes occupent la partie dorsale du noyau bulbaire, tandis que les fibres internes en occupent la partie ventrale.

Van Gehuchten et Bochenek recherchèrent à la même époque les variations survenant dans la racine sensitive après arrachement des branches périphériques du trijumeau. Les résultats ont montré qu'après arrachement du nerf frontal, la dégénérescence est exclusivement localisée à la portion interne de la racine; après arrachement du nerf mentonnier, elle occupe la portion externe; l'arrachement du nerf sous-orbitaire est suivi de dégénérescence d'un certain nombre de fibres dans la région moyenne.

Quelques années plus tard, Spiller confirma ces résultats et montra, en outre, que le nombre de fibres dégénérées est en relation directe avec le nombre de fibres périphériques rompues. Il insista déjà sur le fait que, lorsqu'on coupe une portion de la racine sensitive, l'anesthésie de la face n'est pas totale, et que si l'on observe dans ces cas le plus souvent une anesthésie du maxillaire inférieur, c'est parce que les fibres externes de la racine sensitive sont plus aptes à être coupées que les fibres internes.

C'étaient là des données nouvelles concernant l'anatomie physiologique du trijumeau, permettant de soupçonner une topographie radiculaire bien différenciée.

Poursuivant ses recherches en 1924, en collaboration avec Whitehead, Frazier entreprit une étude embryologique du ganglion de Gasser dans le but de définir sa morphologie.

Examinant 9 embryons humains à des stades différents, de la quatrième semaine (4 mm. 8) à la vingt-huitième semaine (237 millimètres), il constata que le ganglion, d'abord ovale, prend ensuite une forme sphérique, puis semi-lunaire. A tous les stades, il est formé d'une masse de cellules parmi lesquelles il est possible de reconnaître trois groupements, celui de l'ophtalmique étant le plus précoce dans son développement et restant toujours séparé de ceux des nerfs maxillaire et mandibulaire qui sont, par contre, très près l'un de l'autre.

Van Valkenburg, dans un travail très important sur l'anatomie comparée de la portion mésencéphalique du trijumeau, avait déjà constaté que, chez certains animaux, la portion ophtalmique du ganglion était largement séparée des deux autres portions et que, dans certaines espèces (poissons, reptiles), il existait même un ganglion tout à fait isolé : le trijumeau apparaissait en réalité comme un double nerf, ophtalmique et maxillo-mandibulaire.

Allen, étudiant sur le ganglion du chat adulte la traumatolyse des cellules ganglionnaires après section des troncs afférents, montra aussi que les trois groupements pouvaient être différenciés dans le ganglion de Gasser, mais que le tronc mandibulaire a une localisation plus précise que les troncs ophtalmique et maxillaire.

Tous ces travaux confirmaient l'existence des trois centres nucléaires individualisés dans le ganglion de Gasser, et permettaient d'affirmer que de chacun d'eux naissent un nombre déterminé de fibres.

Frazier ajoute que celles-ci doivent occuper une position bien précise dans la racine, « se rangeant en faisceaux séparés enveloppés dans les tissus sans s'entremêler » : les fibres de l'ophtalmique occuperaient le tiers interne de la racine ; celles du maxillaire supérieur, le tiers moyen; celles du maxillaire inférieur, le tiers externe (fig. 1). C'est cette conception qui l'amena à proposer la neurotomie partielle dans les névralgies localisées à un ou deux territoires seulement.

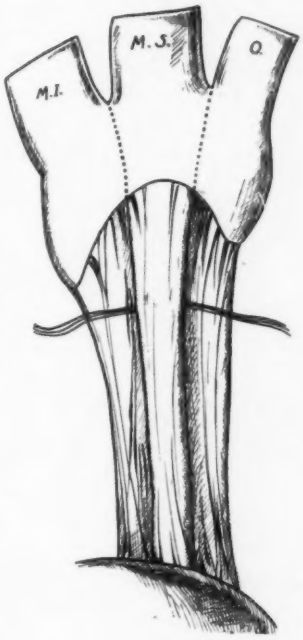

FIG. 1.
La conception de Frazier.
Division de la racine en trois parties égales.

Van Nouhuys, dans un travail récent, n'a jamais trouvé trois parties nettement séparées dans la racine sensitive ; d'après cet auteur, les dispositions radiculaires sont essentiellement variables suivant les sujets : tantôt les faisceaux sont presque parallèles, mais s'anastomosent largement et sans ordre, surtout à la partie moyenne de la racine et au niveau des fibres supérieures ; tantôt les faisceaux forment un plexus sans régularité. Dans 8 cas, Van Nouhuys a trouvé des fibres croisant la face supérieure de la racine et allant d'un de ses bords à l'autre.

C'est en partant de ces affirmations souvent contradictoires et sur le conseil de notre maître, le docteur Robineau, que nous avons entrepris nos recherches.

Pour arriver à démêler l'écheveau compact représenté par ce cordon

nerveux, la dissection simple est insuffisante. Lorsqu'on a dépouillé le nerf de sa gaine, on est gêné dans la dissociation par le tissu conjonctif interfasciculaire et par les prolongements des gaines lamelleuses qui accompagnent les anastomoses et les faisceaux secondaires. Les fibres nerveuses sont, d'autre part, très fragiles : elles se rompent sous une traction un peu forte de l'aiguille et, pour pouvoir suivre chacune d'elles, depuis la protubérance jusqu'au ganglion de Gasser, il faut employer un procédé de fixation. L'idéal est celui qui détruit le tissu conjonctif et respecte le tissu nerveux.

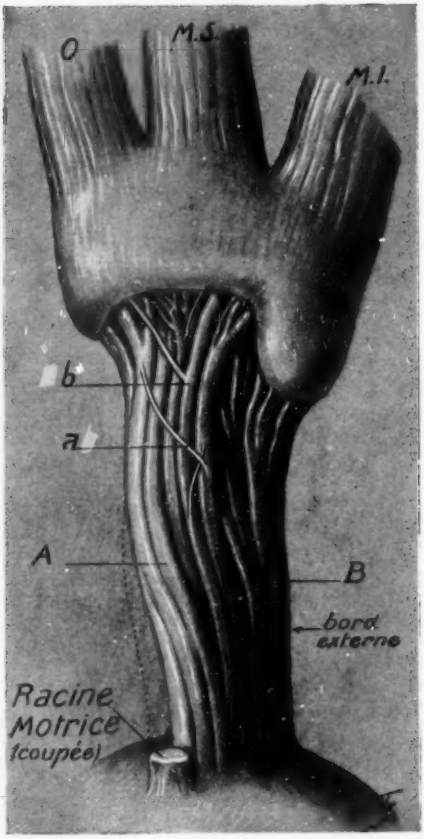

FIG. 2. — *Racine droite. Face supérieure.* *A*, les fibres internes s'étalent sur la face supérieure de la racine et aboutissent à plus des deux tiers internes du bord postérieur du ganglion. *B*, les fibres externes passent au-dessous des précédentes et s'étalent à la partie inférieure du ganglion. *a*, anastomose entre deux fibres sensitives. *b*, les branches de division d'une radicule sensitive divergent vers des points différents du ganglion.

Le nerf est placé dans une solution d'acide chlorhydrique à 5/1000e pendant deux jours (pour faire macérer le tissu conjonctif) ; il est ensuite fixé dans du formol à 10 % pendant huit à dix jours (Stoffel).

La racine motrice s'isole facilement de la racine sensitive. Chacune d'elles peut être étudiée séparément.

RACINE SENSITIVE. — Avant d'être disséquée, la racine sensitive se présente comme un cordon compact au niveau duquel il n'est pas possible de distinguer plusieurs parties.

Après dissociation, on peut

suivre les fibres dont le nombre varie de 30 à 100 suivant les auteurs. Cette variation nous paraît sans intérêt pratique; elle est, du reste, facilement expliquée par les dissociations artificielles nécessitées par les manœuvres de numération.

La situation bien ordonnée des fibres devant la protubérance contraste avec la complexité de leur trajet, et, s'il est facile de les suivre dans presque toute l'étendue de la racine, c'est beaucoup plus difficile au bord postérieur du ganglion de Gasser, où elles se divisent, s'anastomosent, s'intriquent, formant un véritable plexus.

Nous avons été frappé par la variabilité extrême de la disposition des fascicules nerveux dans la racine du trijumeau : nous n'avons jamais trouvé deux aspects semblables.

Il existe une véritable anarchie qui se plaît à entrecroiser les fibres, à les diviser à des niveaux et dans les directions différentes, ce qui rend très difficile leur description.

On retrouve toujours des radicules du bord externe et du bord interne qui se rendent directement aux extrémités respectives du ganglion; les autres se disposent

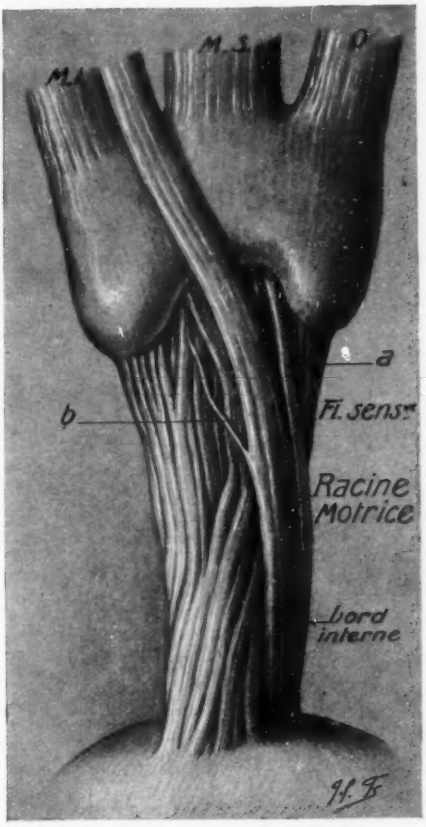

FIG. 3. — *Racine droite. Face inférieure.* Remarquer l'enroulement des fibres externes qui se dirigent vers l'extrémité interne du ganglion. *a*, radicule abandonnant la racine motrice pour se terminer au niveau du ganglion (1). *b*, anastomose entre la racine motrice et la racine sensitive.

(1) Le hasard a fait représenter 3 fois sur nos figures cette disposition qui, en réalité, est rare (6 fois sur 42).

différemment suivant les cas : si quelquefois elles cheminent presque parallèlement, beaucoup plus souvent, elles subissent un enroulement qui les amène d'un bord à l'autre de la racine.

Trois types de description peuvent être schématisés (1) :

Type I. — Le plus souvent (23 cas), les radicules internes s'étalent sur la face supérieure de la racine et se dirigent vers le bord postérieur du ganglion, occupant plus des deux tiers de ce bord, rarement le bord entier. Elles semblent ainsi pouvoir être rattachées non seulement à l'ophtalmique, mais aussi au maxillaire supérieur et à une petite partie du maxillaire inférieur (fig. 2).

Les fibres externes subissent une torsion en sens inverse qui les fait passer au-dessous des précédentes et rejoindre l'ensemble du ganglion (fig. 2 et 3).

Il se forme ainsi un double enroulement, les fibres internes devenant supérieures, les fibres externes devenant inférieures; les faisceaux nés de chacun des trois centres nucléaires gassériens occupent à la fois la partie supérieure et la partie inférieure de la racine.

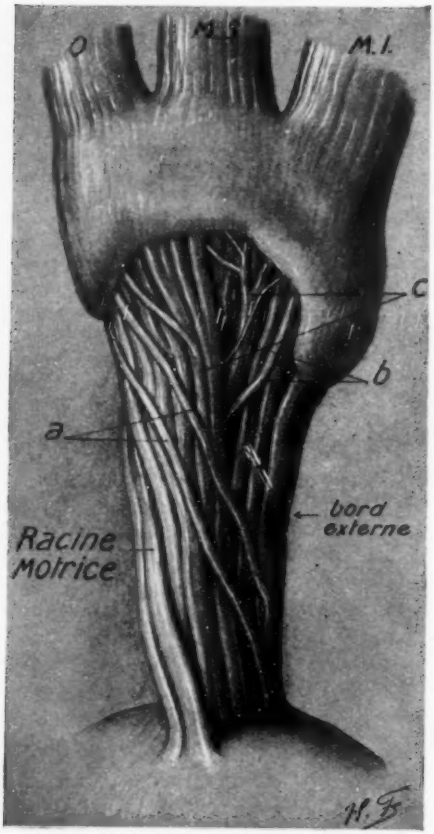

FIG. 4. — *Racine droite. Face supérieure.* Les fibres ont un trajet presque parallèle. *a*, fibres sus-croisant la racine d'un bord à l'autre. *b*, fibres de la portion interne allant à l'extrémité externe du ganglion. *c*, les branches de division des radicules divergent en des points plus ou moins éloignés du ganglion.

(1) Pour la commodité de la description, bien qu'il s'agisse de fibres sensitives, nous les suivrons de la protubérance au ganglion de Gasser, comme nous les avons disséquées.

Type II. — Parfois (15 cas), la direction des fibres est presque parallèle, les fibres du bord interne se dirigeant uniquement vers l'ophtalmique, les fibres du bord externe vers le maxillaire inférieur, tandis qu'au moment de l'étalement de la racine apparaissent des fibres moyennes allant au maxillaire supérieur (fig. 4 et 5).

Mais on trouve toujours, parmi ces faisceaux bien ordonnés, des fibres qui croisent soit la face supérieure, soit la face inférieure, soit la partie moyenne de la racine (*a* et *b* de la figure 4, *b* de la figure 5). Certaines fibres vont d'un bord à l'autre.

Type III. — Dans des cas plus rares (5 cas), l'enroulement se fait dans le sens inverse du type II : ce sont les fibres du bord externe qui deviennent supérieures et se distribuent au bord externe du ganglion de Gasser, tandis que les fibres du bord interne passent au-dessous des précédentes se dirigeant vers les deux tiers internes du ganglion (fig. 6 et 7).

Ce n'est là, bien entendu, qu'un schéma; il suffit d'examiner chacune des figures pour juger des nombreuses variations qu'on peut rencontrer :

Deux fibres venues du bord externe et du bord interne se réunissent parfois à la partie moyenne de la racine (*d* de la figure 7).

D'autres se divisent à distance du ganglion, et les filets secondaires,

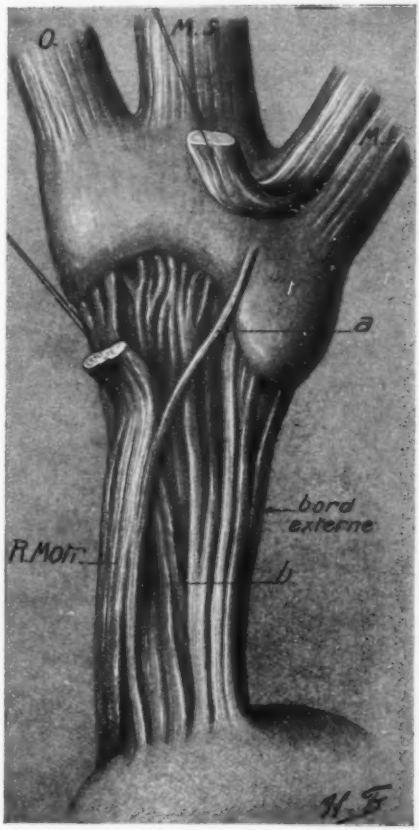

FIG. 5. — *Racine gauche. Face inférieure.*
a, une fibre de la racine motrice aboutit au ganglion (sa terminaison était masquée par la racine motrice). *b*, fibre du bord externe se dirigeant vers la partie inférieure de la racine.

souvent multiples, s'ils restent quelquefois parallèles, divergent fréquemment, aboutissant en des points très différents du ganglion (*b* de la figure 2, *c* de la figure 4, *d* de la figure 6).

Deux fois, enfin, nous avons observé une disposition particulièrement curieuse : une ou deux fibres sensitives sous-croisent la racine motrice, se dirigeant vers l'extrémité interne du ganglion, réalisant ainsi un mouvement de spirale presque complet autour de la racine (*a* et *a'* des figures 6 et 7).

Les anastomoses sont exceptionnelles devant la protubérance, fréquentes dans la racine, très nombreuses au bord postérieur du ganglion. Il faut, en général, écarter les radicules pour les voir, mais parfois elles apparaissent très nettement sur une des faces de la racine (*a* de la figure 2).

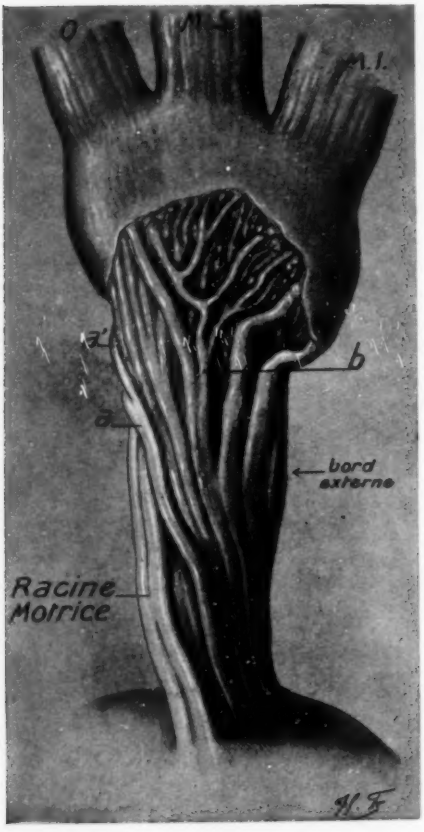

FIG. 6. — *Racine droite. Face supérieure.* Remarquer l'enroulement des fibres externes sus-croisant la racine. *a* et *a'*, radicule qui contourne le bord interne de la racine. *b*, radicule se divisant plusieurs fois et aboutissant à la presque totalité du bord postérieur du ganglion.

RACINE MOTRICE. — L'origine de la racine motrice se fait par trois ou quatre grosses radicules qui restent à 1 ou 2 millimètres au-dessus et en dedans de la racine sensitive, sur un plan très légèrement postérieur, tendant ainsi à recouvrir son bord supérieur.

Nous avons souvent constaté une de ces radicules, naissant franchement du bord supérieur

de la racine sensitive et venant rejoindre très rapidement la racine motrice; dans un cas, cette disposition existait nettement pour deux radicules (*b* et *e* de la figure 7) ; 6 fois, nous avons pu suivre les radicules de la racine motrice qui aboutissaient au bord postérieur du ganglion de Gasser (*a* de la figure 3, *c* de la figure 7) : l'une d'elles ne fut reconnue que grâce à la rupture accidentelle de la presque totalité de la racine motrice : en soulevant le bout antérieur, nous avons vu cette fibre se perdre au niveau de la face inférieure du ganglion (*a* de la figure 5).

Les anastomoses entre la racine motrice et la racine sensitive nous semblent relativement fréquentes; dans 10 cas, elles étaient suffisamment volumineuses pour ne laisser aucun doute; se détachant de la partie moyenne de la racine motrice, elles rejoignent une des fibres de la racine sensitive en arrière du bord postérieur du ganglion (*b* de la figure 3). Elles proviennent presque toujours de la partie externe du ganglion, parfois de la partie moyenne.

Nous pensons donc pouvoir conclure que, dans 25% environ des cas, *la racine*

FIG. 7.

La même racine droite. Face inférieure.

a et *a'*, la radicule de la figure 7 qui s'est divisée, et dont une branche sous-croise la racine motrice et se dirige vers l'extrémité externe du ganglion. *b*, radicule de la racine motrice rejoignant la racine sensitive. *c*, radicule abandonnant la racine motrice et se terminant au bord postérieur du ganglion. *d*, radicule sensitive formée par 2 filets venant des bords externe et interne de la racine. *e*, radicule de la racine motrice rejoignant l'émergence de la racine sensitive.

motrice contient des fibres sensitives soit par l'intermédiaire d'une grosse radicule venant directement du ganglion de Gasser, soit par l'intermédiaire d'une anastomose plus ou moins grêle avec une radicule sensitive. Ces fibres permettent d'expliquer la persistance ou le retour d'une légère sensibilité que l'on observe parfois dans le domaine du maxillaire inférieur après neurotomie totale et conservation de la racine motrice.

Par contre, nous n'avons jamais pu individualiser les fibres sensitives accessoires, que Dandy a décrit entre la racine sensitive et la racine motrice et qui, au nombre de 10 à 12, rejoindraient la racine principale derrière le ganglion de Gasser.

En résumé, nos recherches nous ont montré que la disposition des radicules dans la racine sensitivo-motrice du trijumeau est extrêmement complexe et échappe à toute description schématique.

Il en résulte *qu'on ne peut jamais affirmer qu'une section partielle intéressera ou épargnera uniquement les fibres allant à l'une ou l'autre des branches périphériques.*

C'est ce qui explique les résultats paradoxaux que l'on constate si souvent en étudiant la sensibilité cutanéo-muqueuse après neurotomie partielle; mais, en pratiquant la neurotomie partielle externe, c'est-à-dire en conservant le quart interne environ de la racine, on est certain d'épargner les fibres de la sensibilité cornéenne et d'éviter ainsi la kératite traumatique postopératoire.

C'est là le principal avantage de la radicotomie subtotale qui marque, dans le traitement chirurgical de la névralgie faciale, un perfectionnement important.

BIBLIOGRAPHIE

ALLEN : « Localisation du ganglion semi-lunaire du chat. » (*The Journ. of Compar. Neur.*, vol. 38, décembre 1924, pp. 1-25.)

DANDY : « Une opération pour le traitement de la névralgie faciale : résection partielle pré-protubérantielle de la racine sensitive. » (*Arch. of Surg.*, vol. 18, n° 2, février 1929, pp. 687-734.)

FRAZIER : « Traitement chirurgical de la névralgie faciale. » (*Ann. of Surg.*, septembre 1928, pp. 534-547.)

FRAZIER et SPILLER : « Extirpation physiologique du ganglion de Gasser. » (*Journ. of Amer. Med. Assoc.*, vol. XLIII, n° 14, 1er octobre 1904, pp. 943-947.)

FRAZIER et WHITEHEAD : *La morphologie du ganglion de Gasser-Brain*, part. 4, vol. 48, décembre 1925, pp. 458-475.

HOVELACQUE : *Anatomie des nerfs craniens et rachidiens et du système grand sympathique chez l'Homme*. Paris, Doin, éditeur, 1927.

PROCHASKA : *De structura nervorum*, Vienne. 1779, p. 104.

SICARD (ANDRÉ) : « La neurotomie rétro-gassérienne partielle dans le traitement de la névralgie faciale (étude anatomique; résultats cliniques). » (*Thèse*. Paris, Arnette, éditeur, 1931.)

SPILLER et FRAZIER : « La section de la racine sensitive du trijumeau dans le traitement du tic douloureux (étude expérimentale, pathologique et clinique ; un cas traité chirurgicalement suivi de succès). (*The Philadelphia Med. Journ.*, vol. VIII, n° 24, 14 décembre 1901, pp. 1039-1049.)

STOFFEL : « Sur la structure et sur la chirurgie des nerfs périphériques. » (*XIe Congrès der Deutschen Gesellschaft für Orthopedie*, 1912, pp. 177-189.)

VALENTIN : *Traité de névrologie*, in *Encyclopédie anatomique*, Paris, 1843.

VAN GEHUCHTEN : *Bull. de l'Acad. roy. de Science*, vol. XXIX, 1895, p. 417.

VAN NOUHUYS : « Recherches sur la composition du ganglion de Gasser en vue du traitement opératoire de la névralgie faciale. » (*Deutsch Zeitschr. für Chir.*, 227 st. Band, septembre 1930.)

VAN VALKENBURG : « L'anatomie comparée de la racine mésencéphalique du trijumeau. » (*Folio Neurol.*, vol. 5, n° 4, avril 1911, pp. 360-418.)

ANALYSES

Os. — Cartilage. — Articulations.

SCHMORL (G.). — Technique de l'examen anatomique des os. Remarques au sujet des diagnostics : Ostéite déformante de Paget, Ostéite fibreuse de Recklinghausen et Ostéoporose. (Zur Technik der Knochenuntersuchung. Bemerkungen zur Diagnose der Ostitis deformans Paget, Ostitis fibrosa von Recklinghausen und Osteoporose). — *Beitr. z. path. Anat.* (Ziegler), 87, 1931, p. 585.

Schmorl revient ici sur son procédé de macération des os à l'antiformine, grâce auquel il est possible d'obtenir des préparations excellentes même à partir d'anciennes pièces de collections, conservées en formaline ou à l'alcool. Les détails se liront avec avantage dans l'original (p. 587). L'auteur fait remarquer ensuite que l'examen histologique des os ne nous montre jamais que des plans et, à moins que l'on ne s'astreigne à faire des coupes sériées et des reconstructions, ne donne pas une idée suffisamment nette de la plastique, de l'architecture de l'os. On peut y remédier en étudiant parallèlement des os macérés avec le microscope binoculaire de Grenought (Zeiss) ou avec une loupe binoculaire. Schmorl recommande de pratiquer cet examen sur des pièces de 3 à 5 millimètres d'épaisseur ; on obtient ainsi une vue stéréoscopique remarquable de la spongieuse, par exemple, où les détails les plus fins de la structure sont visibles et se laissent photographier sans peine, ainsi que le montrent les excellentes photographies qui illustrent ce travail.

Schmorl applique ce procédé d'examen à différentes affections osseuses et, en particulier, fait ressortir les différences entre la maladie de Paget (ostitis deformans) et celle dite de Recklinghausen (ostitis fibrosa). Dans l'ostéite déformante, on peut constater que le terme de « deformans » s'applique aussi à la structure intime de l'os et pas seulement à son aspect extérieur ; les trabécules osseuses sont épaissies, massives, trapues, présentent des saillies, et il peut arriver qu'il se forme des réseaux secondaires. Les images relevées dans l'ostéite fibreuse de von Recklinghausen sont assez différentes : la couche compacte des os longs est transformée, comme la spongieuse des vertèbres, en une substance spongieuse à mailles étroites ; les trabécules sont ici de la même épaisseur très grêles, les espaces médullaires sont réguliers. Dans l'ostéoporose, les espaces médullaires sont plus vastes, les trabécules plus minces, à surfaces lisses, que dans le Recklinghausen ; la compacte est amincie, les espaces médullaires élargis, moins réguliers que dans l'ostéite fibreuse. Sont étudiées ensuite quelques autres affections osseuses : ostéoporose sénile, ostéomalacie, carcinome de la colonne vertébrale, ostéosclérose des leucémies, etc.

FR. ROULET.

ROSS SMITH (N.). — Les disques intervertébraux. — *The Brit. Journ. of Surg.*, vol. XVIII, n° 71, janvier 1931, pp. 358-375, 28 figures.

L'objet de ces recherches a été de vérifier certains points en discussion sur la structure des disques intervertébraux, et de déterminer leur mode de nutrition, l'état des disques depuis l'enfance jusqu'à un âge avancé, et les lésions dont ils peuvent être atteints.

Les disques intervertébraux sont des articulations du type diarthrodial, rudimentaires, qui possèdent une capsule fibro-cartilagineuse, une cavité articulaire contenant des franges et des surfaces articulaires cartilagineuses. La nutrition s'effectue par des vaisseaux sanguins provenant de la moelle osseuse des corps vertébraux. Les disques permettent de légers mouvements dans toutes les directions entre les vertèbres, ce qui est capital quant à la flexibilité de l'ensemble de la colonne vertébrale. Pendant les vingt premières années de la vie, les disques sont biconvexes et très élastiques. Ensuite, ils perdent progressivement leur élasticité. Chez quelques individus, ils conservent l'aspect du stade juvénile. D'une façon générale, la perte de souplesse de la colonne vertébrale, après trente ans, est due à l'augmentation de la densité et à la diminution de l'élasticité des disques. Il semble qu'il existe des relations entre les lésions des disques et certaines affections telles que le rhumatisme chronique, l'ostéoporose, l'ostéochondrite, l'artériosclérose.

L'auteur décrit les différentes lésions que peuvent présenter les disques intervertébraux : fibreuses, cartilagineuses, calcaires, nécrosantes, inflammatoires. Il insiste sur le diagnostic radiologique qui nécessite une vue latérale, l'axe de la colonne vertébrale étant parallèle à la surface du film.

P. PAVIE.

RATHCKE (L.). — Kystes des disques intervertébraux. (Cysten in den Zwischenwirbelscheiben). — *Beitr. z. path. Anat.* (Ziegler), 87, 1931, p. 737.

Dans le noyau pulpaire des disques intervertébraux se trouve normalement une cavité pulpaire décrite déjà par Luschka. Cet auteur admet qu'elle est comblée par des formations papillaires du noyau ligamenteux et par de la synovie, il l'envisage comme une pseudo-articulation (Halbgelenk), parce qu'on ne trouve à ce niveau ni vaisseaux sanguins, ni synoviale.

L'auteur a repris, dans cette communication, l'étude de la cavité pulpaire ; il montre que l'on peut facilement la mettre en évidence lorsqu'on fend horizontalement les disques intervertébraux ; le toit et le plancher de la cavité sont formés par les plaques cartilagineuses du disque. On peut souvent trouver un récessus postérieur en communication avec le canal médullaire. C'est par l'intermédiaire de cette communication que peuvent se produire des « hémorragies » du noyau pulpaire avec dégénérescence secondaire du disque et élargissement de la cavité.

Schmorl met ces cavités en évidence en pratiquant, dans le noyau pulpaire, une injection de colorant ou d'une masse barytée ; les radiographies montrent alors une cavité très nettement délimitée.

Dans les processus qui s'attaquent à la rigidité et à la solidité de la colonne vertébrale, le disque intervertébral normal est soumis à une distension active qui a pour conséquence un élargissement de la cavité pul-

paire ; celle-ci se remplit de liquide (probablement par « succion ») et se présente alors sous forme d'un kyste. Cette transformation kystique se trouve surtout dans des processus tels que l'ostéoporose, la carcinose métastatique, la myélomatose, les fractures. Il faut admettre que ces kystes ne se forment que dans des disques intervertébraux auparavant intacts. Leurs parois sont formées histologiquement par le tissu même du disque.

FR. ROULET.

AIELLO (L.). — Système osseux et système réticulo-endothélial. (Sistema osseo e sistema reticolo endoteliale). — *Arch. Ital. di Anat. e Ist. Pat.*, Milan, vol. VI, décembre 1930, p. 935.

Après avoir effectué la coloration vitale avec le bleu trypan, chez des cobayes adultes et des cobayes nouveau-nés, l'auteur a examiné histologiquement différentes parties du squelette pour étudier la réaction des ostéoblastes à la coloration vitale.

La propriété de se charger de granulations colorées étant réservée au système réticulo-endothélial, les observations de l'auteur ont pour but de considérer les relations existantes entre celui-ci et le système osseux.

Ayant obtenu aussi la coloration (blocage) de certains éléments, que leur position et leur morphologie font considérer comme capables d'une fonction ostéoblastique, il affirme que, entre le S. R. E. et le système osseux, doivent exister des rapports tels qu'une modification dans l'activité du premier doit avoir une influence sur l'autre.

Pendant que, chez les cobayes adultes, le blocage du système osseux a été uniforme et régulier, chez les cobayes nouveau-nés, les éléments qui ont pris la coloration sont plus nombreux et tendent à se grouper autour des travées osseuses.

Une différence existe encore entre les cobayes adultes et les cobayes nouveau-nés, à propos du comportement des autres organes au blocage. Tandis que chez les sujets adultes, la moelle osseuse et les autres viscères (foie, rate, poumons, etc.) prennent le colorant uniformément et en même temps, chez les nouveau-nés, le colorant se fixe seulement sur les éléments myélogènes, particulièrement ceux qui ont un siège juxta-osseux.

Une confirmation à ces résultats et des études ultérieures pourraient apporter de nouvelles connaissances sur l'interprétation de l'ostéomalacie de la grossesse et d'autres maladies obscures du système osseux.

V. GONNELLI.

PUTSCHAR (W.). — Les dépôts de graisse dans le cartilage (dans le cartilage normal et dans des conditions pathologiques). (Ueber Fett im Knorpel unter normalen und pathologischen Verhältnissen). — *Beitr. z. path. Anat.*, 87, n° 1-2, 1931, p. 526.

Les cellules cartilagineuses contiennent toujours, à tout âge, des dépôts gras; les plus forts pourcentages se rencontrent au niveau des zones de plus grande prolifération, les corps gras disparaissent toutefois au niveau du cartilage sérié, après que les cellules ont fait preuve d'une activité mitotique accélérée. Les plus faibles quantités de graisse se rencontrent à la fin de la période de l'accroissement osseux. Il faut noter que jamais la substance fondamentale d'un cartilage normal ne renferme de graisses.

Avec l'âge, les conditions changent et l'on peut trouver des surcharges

adipeuses cellulaires, représentant un état pathologique, une véritable dégénérescence graisseuse ; les dépôts sont massifs et irréguliers, et sont de plus liés à un dépôt de corps gras au niveau de la substance fondamentale. Ces mêmes faits s'observent aussi dans les productions cartilagineuses pathologiques.

FR. ROULET.

RADASCH (H.-E.). — Sénilité de l'os et son influence sur la consolidation. (Senility of bone and its relation to bone repair). — *Surg. Gynec. a. Obstetr.*, vol. LI, n° 1, juillet 1930, pp. 42 à 49, 8 figures.

Les altérations séniles des os longs atteignent d'abord les systèmes de Havers dont les lamelles subissent une dégénérescence granuleuse, puis les lamelles interstitielles, et progressent de la cavité médullaire vers la périphérie; les lamelles dégénérées disparaissent et la cavité médullaire s'agrandit. Ainsi par ce processus d'érosion, qui réduit l'os parfois à une mince coque, l'« index médullaire » passera, par exemple, pour le fémur, de 32 à 62 %, pour le tibia, de 20 à 72 %.

Aussi l'os est-il, chez le vieillard, particulièrement exposé aux fractures, quoique la proportion de substance organique vivante, facteur d'élasticité et de résistance, y atteigne 42 % (contre 50 % chez l'enfant, 39 à 40 % chez l'adulte). Les retards ou défauts de consolidation s'expliquent aisément par cette tendance à la raréfaction osseuse, peut-être elle-même causée par l'artériosclérose des vaisseaux nourriciers, ou due à une instabilité particulière des sels calcaires.

P. MICHON.

BORGHI. — L'évolution histologique des transplants osseux autoplastiques vivants en siège osseux fermé, avec étude particulière de leur emploi dans l'ostéosynthèse par enchevillement. — Milan, un volume de 235 pages.

Après une longue étude des résultats obtenus par les différentes recherches expérimentales des auteurs de toutes nations, l'auteur expose les résultats cliniques et expérimentaux obtenus par lui :

14 expériences ont été faites par ostéosynthèse avec enchevillement autoplastique dans les fractures expérimentales de la diaphyse fémorale : dans 5 cas seulement, où l'on avait pris la précaution d'amputer la jambe, afin d'assurer l'immobilité du foyer opératoire, on a pu obtenir la consolidation. En outre, 9 expériences portent sur des transplants autoplastiques de segments costaux périostés ou non, ou bien de chevilles péronières fixées dans le col fémoral à la manière de Delbet.

En ce qui concerne le tissu hôte, les résultats sont sensiblement égaux dans les deux séries d'observations ; la corticale est le siège d'altérations régressives : nécrobiose des cellules osseuses, résorption de la substance fondamentale, mort partielle ou totale du tissu connectif médullaire et des éléments hémopoïétiques.

En ce qui regarde la cheville, l'auteur affirme n'avoir jamais observé, même dans les stades les plus précoces, de survie du tissu osseux, exception faite pour le stroma connectivo-médullaire. La rapidité des phénomènes de résorption dépend des connexions conjonctivo-vasculaires qui s'établissent plus ou moins vite entre cheville et tissu hôte; la fixité joue aussi un rôle important. La mort du tissu transplanté se fait de manière très variable, suivant les cas et même de zone à zone

du transplant: ces altérations conditionnent des processus divers d'absorption et de régénération. Dans les canaux de Havers et dans les espaces médullaires, une partie du tissu connectif survivant prolifère et, par ossification successive, régénère l'os mort résorbé.

En résumé, l'auteur pense qu'il faut réhabiliter l'enchevillement dans les fractures de la diaphyse, fémorales ou humérales récentes, dont le cal a fait défaut : la méthode appliquée donnera de bons résultats à condition de bien en établir les indications; même dans les fractures non consolidées du tibia, l'auteur croit que les avantages de l'enchevillement peuvent se mesurer avec ceux que l'on obtient par la méthode de Codivilla-Delagenière.

OLIVIERI.

BAUER (W.). — Modifications dentaires et maxillaires dans le scorbut expérimental (Ueber Veränderungen der Zähne und Kiefer bei experimentellen Skorbut). — *Beitr. z. path. Anat.* (Ziegler), 87, n° 1-2, 1931, p. 23.

Les modifications rencontrées au niveau des tissus dentaires, paradentaires et dans l'os des maxillaires, au cours du scorbut expérimental du cobaye (carence en vitamine C), sont essentiellement la conséquence des troubles circulatoires qui caractérisent cette avitaminose. Déjà, une semaine après le début du régime de carence peuvent se voir les premières hémorragies pulpaires, auxquelles succède une altération des odontoblastes; lorsque les extravasats augmentent d'importance et que les odontoblastes sont détruits, la dentine elle-même s'altère. La pulpe dentaire subit parfois une métaplasie osseuse après surcharge calcique dystrophique du conjonctif pulpaire.

Il n'est pas rare de rencontrer au niveau des maxillaires des modifications osseuses comparables à celles de l'ostéite fibreuse (ostitis fibrosa), provoquées elles aussi par les troubles circulatoires, ce qui serait une confirmation de l'opinion de divers auteurs (Pommer, F.-J. Lang) qui classent l'ostéite fibreuse parmi les réactions osseuses d'ordre secondaire.

FR. ROULET.

FREY (Léon). — Carie dure ou sèche, carie molle, considérations pathogéniques et anatomo-pathologiques. — *Odontologie*, t. LII, n° 11, 30 novembre 1931.

Léon Frey concilie les thèses anatomo-pathologiques émises sur la carie dentaire, en décrivant deux formes de carie :

1° *Dans la carie sèche*, la lésion chimico-parasitaire atteint d'abord le ciment interprismatique de l'émail, la fibrille de Tomes de l'ivoire, engendrant dans la profondeur une zone translucide hypercalcifiée, inter et intratubulaire. Cette carie dépend avant tout du microbe. La lésion de la substance fondamentale a lieu secondairement.

2° *Dans la carie molle*, au contraire, la lésion prépondérante et initiale est la pauvreté calcaire des prismes de l'émail et de la substance fondamentale, entraînant secondairement une dégénérescence granuleuse des fibres de Tomes et, dans la zone translucide profonde, une hypocalcification avec dégénérescence granuleuse inter et intratubulaire. Dans cette forme, c'est « la qualité calcaire du prisme qu'il faut soutenir », ainsi que celle de la dentine.

Entre ces deux types de carie, il existe toutes les formes intermédiaires.

L'interprétation pathogénique de ces faits dépend essentiellement de la manière dont on envisage la fonction de la cellule odontoblastique. Considérée classiquement comme agent de calcification, elle serait au contraire antagoniste de la substance fondamentale si l'on raisonne, par analogie, avec ce qu'écrivent Leriche et Policard à propos de l'ostéoblaste.

C. RUPPE.

VERNE (Jean). — Idées actuelles sur l'histogénèse de l'émail. — *Rev. odontol.*, t. CIII, n° 1, janvier 1932.

Verne concilie les deux théories opposées émises sur l'histogénèse de l'émail, l'une la faisant naître de l'organe de l'émail (Prenant, etc.), l'autre de l'ivoire (Retterer), en s'appuyant sur les travaux de Thomasset et de Sprawson, reposant sur la paléontologie et l'anatomie comparée. Il arrive ainsi à cette opinion éclectique : « Les prismes de l'émail seraient bien formés par les adamantoblastes, mais l'ivoire interviendrait par ses tubes périphériques en formant la substance interprismatique et en déclanchant le processus de calcification. »

C. RUPPE.

RYNEARSON (Edward H.). — Le macrophage et l'absorption dans les cavités synoviales. — *The Journ. of bone and joint Surg.*, vol. XIII, n° 1, janvier 1931, pp. 127-137, avec microphotographies et bibliographie.

Travail expérimental réalisé sur des chiens. La membrane synoviale présente des réactions spécifiques à l'introduction intra-articulaire des substances étrangères. Il y a lieu de distinguer, à ce point de vue, deux types cellulaires différents : d'une part, les éléments sécréteurs; d'autre part, les macrophages, analogues aux macrophages des autres tissus et d'origine vraisemblablement réticulo-endothéliale. Les particules solides sont entièrement englobées par ces macrophages qui, bourrés de colorants, sont transportés par voie lymphatique au niveau du système réticulo-endothélial des différentes régions : on les trouve en grand nombre au niveau des ganglions, du foie, de la rate, de la moelle osseuse. Ces constatations peuvent éclairer le comportement de ces divers organes au cours des arthrites.

P. PAVIE.

SLAUK et DONALIES. — Contribution à l'étude de l'ostéite fibreuse. — (Beitrag zur Kenntnis der osteitis fibrosa). — *Med. Klin.*, n° 13, 1930, p. 459.

Les auteurs décrivent un cas d'ostéite fibreuse généralisée. Le squelette entier (mais surtout la base du crâne, l'omoplate, les os du bassin et le fémur) montre des kystes multiples, bien délimités, de forme et de grandeur différente, avec, autour, du tissu osseux très dense qui contribue à la déformation des contours des os.

Le malade présenta en outre un diabète insipide, une leucocytose et une anémie sans changement caractéristique de la formule sanguine.

Les auteurs discutent si l'ostéite a été produite par altération hypophysaire ou bien si l'ostéite n'a pas provoqué le dysfonctionnement hypophysaire (le diabète insipide) par altération de la selle turcique. L'anémie et la leucocytose sont dues à l'altération de la moelle osseuse consécutive à l'ostéite.

CH. ROSENRAUCH.

LANG (F.-J.). — L'ostéite fibreuse et ses relations avec le rachitisme et l'ostéomalacie. (Ostitis fibrosa in ihrem genetischen Beziehungen zur Osteomalazie und Rachitis). — *Beitr. z. path. Anat.* (Ziegler), 87, n° 1-2, 1931, p. 142.

L'auteur reprend, dans cette étude, certains cas déjà étudiés par Pommer et constate des lésions d'ostéite fibreuse au cours de l'ostéomalacie et du rachitisme. Il ne fait pas de cette affection une entité morbide distincte, comme le veulent la plupart des auteurs (Schmorl, Askanazy, Pick et d'autres), mais envisage le processus d'ostéite fibreuse comme d'ordre purement réactionnel, dépendant de phénomènes décalcifiants locaux et de troubles circulatoires. Il est d'autant plus vraisemblable d'admettre que l'ostéite fibreuse dépend d'un trouble de la calcification, que la décalcification favorise l'apparition d'états inflammatoires et de troubles circulatoires chroniques par suite de phénomènes statiques; ces troubles sont alors accentués par les processus de remaniements osseux ultérieurs. Il paraît certain que les particularités de la circulation sanguine au niveau de l'os jouent, dans ces processus, un rôle important, ainsi que l'avait déjà entrevu Langer et que l'on a négligé de relever depuis.

FR. ROULET.

RIXFORT (Emmet). — Ostéochondromatose. — *Ann. of Surg.*, vol. XCII, n° 4, octobre 1930, pp. 673-680, avec 4 photographies.

L'auteur rapporte un cas d'ostéochondromatose du genou observé chez un malade de soixante-neuf ans. Le genou, énorme, était distendu par des masses cartilagineuses occupant la synoviale dans toute son étendue. Quelques-unes de ces masses cartilagineuses étaient rattachées à la synoviale par de longs tractus fibreux; beaucoup étaient libres à l'intérieur de l'article. L'examen histologique montre qu'il s'agissait de cartilage hyalin, assez cellulaire, partiellement calcifié et présentant un début d'ossification. L'auteur pense que le point de départ de cette lésion doit être de nature inflammatoire.

P. PAVIE.

PASQUALI (E.). — Sur la localisation osseuse de l'échinococcus. (Sulla localizzazione ossea dell'echinococco). — *La Chir. degli Organi di movim.*, Bologne, vol. XV, fasc. 4, octobre 1930, pp. 355-380.

Trois cas d'observation personnelle de kyste hydatique osseux permettent à l'auteur de faire des considérations cliniques, radiographiques et histo-pathologiques de cette affection.

La localisation osseuse de l'échinococcus est assez rare (9 fois sur une statistique de 2470 cas observés par Greenway, en Argentine). Selon les conceptions des biologistes et des anatomo-pathologistes, il faut rechercher la cause de cette rareté dans la longueur du parcours que l'embryon hexacanthe doit faire avant d'atteindre le squelette. La diffusion se fait par voie sanguine ou lymphatique, et l'obstacle le plus difficile à surmonter pour le parasite, pour passer de la muqueuse intestinale au squelette, est représenté par les capillaires du poumon.

Histologiquement, les cas étudiés montrent une nécrose totale des espaces médullaires et des lamelles osseuses qui entourent les vésicules hydatiques adultes. La disposition et l'architecture des vésicules permet-

tent d'affirmer que la membrane génératrice est représentée par la membrane germinative interne ; elle produit des vésicules nouvelles soit à l'intérieur, soit à l'extérieur de la vésicule mère.

La nécrose osseuse dont on a parlé est causée par l'ischémie mécanique due à l'augmentation de volume des kystes; elle est aussi produite par l'action toxique du liquide contenu.

L'auteur fait remarquer l'insuffisance des moyens biologiques pour faire le diagnostic du kyste d'échinocoque. Dans la localisation osseuse, seulement l'examen radiographique permet d'établir avec probabilité la présence du parasite ; mais l'affection doit être bien différenciée du kyste osseux solitaire bénin, de la tumeur giganto-cellulaire, de l'ostéite fibreuse généralisée.

De nombreux clichés radiographiques illustrent cette étude intéressante du point de vue anatomo-pathologique et du point de vue chirurgical.

V. GONNELLI.

COMPERE (E.-L.). — Altérations osseuses dans l'hyper-parathyroïdie. (Bone changes in hyperparathyroïdism). — *Surg., Gynec. a. Obstetr.*, vol. L, n° 5, mai 1930, pp. 783 à 794, 12 figures, 6 tableaux.

L'hyperplasie des parathyroïdes au cours de maladies du squelette, telles que rachitisme, ostéomalacie, ostéite fibreuse, a été signalée voici plus de vingt ans. Erdheim (1907) y voyait un processus compensateur tendant à enrayer la déperdition calcique. Mande, ayant greffé, conformément à cette théorie, des glandes parathyroïdes à un individu atteint d'ostéite fibreuse généralisée, observa une aggravation clinique, alors que l'ablation des greffons et d'un adénome parathyroïdien, découvert ensuite chez le malade, procura une amélioration remarquable.

Depuis lors, d'autres cas semblables ont confirmé l'idée que l'hyperplasie de ces glandes n'est pas seulement un effet de la maladie osseuse, mais qu'elle influence directement celle-ci. Onze de ces cas sont passés en revue, et une observation originale très détaillée est apportée : il s'agit d'ostéomalacie généralisée, avec adénome parathyroïdien, qui fut enlevé chirurgicalement, ainsi qu'une glande parathyroïde normale. A l'examen histologique, l'adénome est formé de cellules épithéliales serrées, non disposées en travées, circonscrivant de nombreux petits alvéoles arrondis ou même de véritables vésicules tapissées d'épithélium cubique et remplies de substance colloïde. Simultanément, il existe un adénome thyroïdien banal. Avant l'intervention, la calcémie est élevée, tandis que le phosphore sanguin est abaissé ; l'excrétion urinaire calcique est augmentée, et le métabolisme se chiffre par un déficit en calcium.

Après l'intervention, l'amélioration clinique est très nette concernant les douleurs osseuses et la fatigabilité; la calcémie baisse, ainsi que l'élimination urinaire calcique; le phosphore sanguin remonte. Quelques légers symptômes de tétanie, au moment où la calcémie est au plus bas, sont vite effacés par administration de lactate de calcium. Dans d'autres observations, ces accidents ont pu être sérieux, mortels même dans un cas. Les améliorations radiographiques du système osseux, non manifestes dans le cas de l'auteur, ont été notées plusieurs fois en cas d'observation prolongée.

P. MICHON.

LITTEN (H.) et WEIL (A.-J.). — Contributions à la pathogénèse des arthrites chroniques. (Zur Pathogenese der chronischen Arthritis). — *Dtsch. Arch. f. klin. Med.*, 170, 3, 1931.

Après injection de streptocoques à des lapins, les auteurs constatent de l'infection suppurée grave avec des arthrites soit aiguës, soit chroniques. Au microscope, on trouve des foyers leucocytaires dans le tissu de la capsule et des infiltrats périvasculaires en foyer immédiatement au-dessous du cartilage. Ceux-ci correspondent sur une radiographie à des éclaircissements minuscules et très bien limités près du bord articulaire. En cas d'arthrite chronique chez l'homme, on trouve les mêmes petits foyers d'éclaircissement.

CH. ROSENRAUCH.

KEY (J.-Albert). — Arthrite expérimentale. — *The Journ. of bone and joint Surg.*, octobre 1931, vol. XIII, n° 4, pp. 725 à 739.

Key rappelle les expériences de Axhausen, de Wollenberg, de Buckardt et de Fisher, et il expose sa propre technique qui consiste à enlever aseptiquement un fragment du cartilage fémoral sur des lapins adultes.

Les résultats obtenus sont très variables : tantôt la perte de substance est comblée sans plus, tantôt elle est suivie du développement d'une arthrite hypertrophique avec lésions non seulement fémorales, mais aussi tibiales.

L'auteur croit pouvoir ainsi rejeter l'interprétation donnée par Axhausen de ses expériences : pour lui le corps étranger articulaire n'a aucun rôle dans la production de l'arthrite. Il ignore totalement les travaux français de Leriche et Policard, de Moulonguet, sur la question.

J. BAUMANN.

CHEMISTER (D.-B.). — Chondrosarcome des os. (Chondrosarcoma of bone). — *Surg., Gynec. and Obstetr.*, vol. L, n° 1, janvier 1930, pp. 216 à 233, 38 figures.

Dans la nosologie, établie par l'American College of Surgeons, et classiquement admise en Amérique, des tumeurs malignes primitives des os, il n'est pas prévu de groupe spécial des tumeurs cartilagineuses, qui se trouvent englobées dans la catégorie assez disparate des sarcomes ostéogéniques. L'auteur, se rapprochant en cela des idées européennes, considère qu'il y a lieu d'individualiser, comme on l'admet pour les chondromes bénins, une classe de chondrosarcomes, essentiellement caractérisés par la présence de vastes îlots de cartilage hyalin, tantôt de type adulte normal, tantôt de type embryonnaire avec caractères histologiques nets de malignité, tantôt de type calcifié ou ossifié.

Le chondrosarcome *central* est reconnaissable à ce qu'il détermine une augmentation de volume global de l'os atteint, dans laquelle tranchent, à la radiographie, les taches claires arrondies, entourées de travées osseuses ramifiées, des îlots cartilagineux. Généralement, les couches osseuses sous-périostées réagissent par néoformation et densification de l'os, de sorte que la tumeur est enveloppée d'une épaisse coque. Dans des cas plus rares, on observe seulement une ostéosclérose des zones diaphysaires situées au contact de la tumeur, sans qu'il existe de néo-

ossification en périphérie. Les aspects histologiques sont variables : le cartilage, généralement très riche en cellules, est le plus souvent composé d'éléments irréguliers en taille et en disposition; ses zones d'accroissement sont particulièrement intéressantes, avec leurs petites cellules rondes encore indifférenciées, leurs karyokinèses et leurs noyaux hyperchromatiques; dans les zones périostées, les cellules peuvent prendre un aspect fusiforme. Quelques cellules géantes se rencontrent çà et là, exceptionnellement, en plein cartilage hyalin. Les transformations du cartilage par calcification et par ossification n'offrent rien de spécial à ce type de tumeurs. A la jonction du néoplasme et de l'os atteint, on observe très nettement l'envahissement des travées osseuses adultes par les petites cellules rondes.

Le chondrosarcome *périphérique* prend naissance à la surface de l'os, ou tout au moins fait rapidement irruption à travers le cortex, qui ne réagit jamais, comme il le faisait dans le cas précédent, par formation d'une coque périphérique dense et radiologiquement visible. Ce néoplasme prend d'ailleurs parfois naissance aux dépens d'un chondrome bénin, plus rarement d'une exostose ostéogénique. Son allure histologique se rapproche sensiblement du type précédent, avec cependant un aspect cartilagineux plus pur et moindre intrication de tissu osseux, et avec présence, sur certaines coupes, de zones myxomateuses se rattachant par d'insensibles transitions au cartilage embryonnaire.

La fréquence du chondrosarcome est assez grande, puisque, sur 61 sarcomes asez étudiés, l'auteur en relève 10 cas, point de départ de son travail abondamment illustré de radiographies, parmi lesquelles des images de ces tumeurs découpées en tranches minces, et de microphotographies. La malignité, quoique moindre que dans le sarcome ostéogénique, s'avère par des métastases, pulmonaires entre autres, rappelant en tous points la tumeur primitive, et par une affinité spéciale pour le système veineux, siège de thrombus néoplasiques fréquents ; ainsi l'auteur en montre un très bel exemple, intéressant la veine fémorale sur une longueur de 7 centimètres, et formé de cartilage hyalin, calcifié par places.

P. MICHON.

PRYM (P.). — Endothélio-sarcome de la synoviale du genou. (Synoviales Sarkoendotheliom des Kniegelenks). — *Virch. Arch.*, 279, 1931, p. 71.

Ce cas fut observé chez une femme de soixante-six ans. La tumeur est remarquablement papillomateuse, son revêtement endothélial est souvent atypique, gigantocellulaire. Après amputation se sont produites des métastases locales, le long de la chaîne ganglionnaire iliaque. Le type histologique est le même dans les métastases que dans la tumeur primitive, avec tendance plus nette encore vers l'atypie.

FR. ROULET.

NEMOURS, PERROT, CROQUEFER. — Plasmo-sarcome du maxillaire supérieur. — *Rev. de Stomatol.*, t. XXXIII, n° 8, août 1931.

Les tumeurs plasmocytaires sont des tumeurs très rares. Wright et Christian en ont groupé 6 cas. Elles sont souvent d'un diagnostic histologique difficile, parce qu'il existe un mélange de promyélocytes et de

plasmocytes. Les auteurs rapportent un cas intéressant de plasmosarcome qui occupait le maxillaire supérieur. Celui-ci était creusé par une cavité remplie de sang et en partie cloisonnée par de minces lamelles osseuses. En arrière, existait une masse de fongosités, d'aspect encéphaloïde, grosse comme le chapeau d'un champignon. Le tissu osseux limitant de toutes parts la cavité semblait parfaitement sain. Après intervention et traitement radiothérapique, pas de récidive au bout de dix-huit mois.

La tumeur avait une structure homogène. Les cellules étaient du type plasmocytaire, sans prémyélocytes. Beaucoup étaient monstrueuses; si bien que malgré l'absence de métastases, mais étant donné la nature infiltrante de la tumeur, les auteurs la rangent parmi les plasmosarcomes et non parmi les plasmocytomes.

C. RUPPE.

RUPPE (C.) et ARDOIN (G.). — Deux cas d'épithélioma glandulaire de la mandibule. — *Ann. d'Oto-Laryng.*, t. I, n° 8, août 1931.

Ruppe et Ardoin rapportent l'observation de deux cas d'épithélioma glandulaire de la mandibule dont ni la clinique ni l'examen histologique ne permettent de discerner le point de départ.

La première malade, une femme de soixante-sept ans, présentait des troubles du côté de sa mandibule depuis quatre ans. A la radiographie, image pluriglobulaire. A l'intervention, on trouve des productions qui rappellent les mucocèles dans des alvéoles d'apparence kystique et, par ailleurs, des bourgeons durs et adhérents. Au centre de la tumeur, existent des formations épithéliales ayant l'aspect de tubes glandulaires, avec des cellules présentant des monstruosités cellulaires; par places, dégénérescence microkystique ; pas d'image rappelant l'adamantinome.

La deuxième observation concerne un homme de cinquante et un ans. Début de la maladie remontant à deux ans. Nécessité d'une hémirésection. Histologiquement : épithélioma glandulaire atypique.

C. RUPPE.

BAKER (Alfredo-H.) et HAWKSLEY (L.-M.). — Un cas d'adamantinome primitif du tibia. — *The Brit. Journ. of Surg.*, vol. XVIII, n° 71, janvier 1931, pp. 415-421, avec 6 figures.

Les auteurs rapportent la curieuse observation d'un malade opéré pour une tumeur radiologiquement maligne du tibia. Les coupes histologiques de la tumeur montrèrent qu'on était en présence d'un adamantinome incontestable. Or, l'examen clinique et radiologique minutieux du crâne et des mâchoires ne permit pas de mettre en évidence de foyer primitif; l'adamantinome n'est pas d'ailleurs une tumeur métastasiante. Un cas semblable d'adamantinome en apparence primitif du tibia a été publié par B. Fisher, en 1913. Les auteurs pensent que ce néoplasme s'est développé à partir d'un reste d'épithélium pavimenteux à siège sous-périosté, cette inclusion datant de la vie embryonnaire. L'absence complète d'autres tissus leur fait écarter la nature tératomateuse de la formation.

P. PAVIE.

RAZEMON (P.) et BIZARD (G.). — Les tumeurs primitives des articulations. — *Revue de Chirurgie*, 1931, n° 4.

Les auteurs distinguent des tumeurs bénignes et des tumeurs malignes:

1° Dans le cadre des *tumeurs bénignes* rentrent :

— *les lipomes* ; il faut les distinguer des lipoarthrites traumatiques ;

— *les fibromes* ;

— *les angiomes* ; il ne faut pas les confondre avec les angiomes musculaires juxta-articulaires de Gangolphe. Ils se présentent sous deux formes: la forme limitée à base d'implantation réduite et la forme diffuse. Histologiquement, il s'agit soit d'angiome caverneux, soit d'angiome capillaire simple ;

— *les tumeurs à cellules lipoïdiques et à cellules géantes.*

On y trouve trois éléments caractéristiques : des cellules géantes à type « cellules de corps étranger », des cellules xanthomateuses bourrées de lipoïdes, des amas de pigment ocre d'hémosidérine. Elles se présentent également sous deux formes : limitée et diffuse.

Les auteurs rappellent l'opinion de Lecène et Moulonguet qui considèrent ces tumeurs plutôt comme une réaction inflammatoire, et celle de Wustmann pour qui l'hypercholestérolémie joue un rôle étiologique important. Ils tiennent pour un rôle primordial du traumatisme.

2° *Les tumeurs malignes* comprennent :

— *les sarcomes banaux* : liposarcomes (1 cas), myxosarcomes (3 cas), sarcomes fuso-cellulaires (9 cas), sarcomes globo-cellulaires (5 cas) ;

— *les sarcomes spéciaux* dont il existe deux types : *l'endothéliome* des auteurs étrangers où il y a de nombreuses lacunes tapissées d'un endothélium continu :

— *l'endothéliome synovial* de Lejars et Rubens-Duval (sarco-carcinome ou sarco-endothéliome de Enderlen et Wegelin), caractérisé par la coexistence d'un tissu d'aspect sarcomateux et d'un autre d'aspect épithéliomateux avec transitions insensibles.

JEAN BAUMANN.

ROCHER (H.-L.) et ROUDIL (G.). — Malformations du sacro-coccyx. — *Revue de Chirurgie*, mai 1931.

Les auteurs distinguent quatre types de malformations :

— *l'agénésie sacro-coccygienne totale.* Elle est caractérisée par l'absence complète du sacrum et du coccyx. Elle s'accompagne le plus souvent de lésions importantes des membres inférieurs et du système nerveux.

Les deux ailes iliaques sont séparées par un intervalle minime ou par le dernier élément lombaire ;

— *l'agénésie sacro-coccygienne subtotale.* Elle est caractérisée par l'absence du coccyx et d'une ou plusieurs vertèbres sacrées. Les désordres morphologiques et fonctionnels y sont parfois très discrets. Il s'agit de faits décrits par Foix et Hillemand sous le nom de dystrophie cruro-vésico-fessière.

— *les dysmorphoses partielles des vertèbres sacrées.* Il s'agit généralement de découverte de la radiographie qui révèle une hémiatrophie du sacrum.

— *les agénésies coccygiennes pures.* Ici encore, c'est la radiographie qui fait découvrir une absence de coccyx ou un coccyx bifide.

JEAN BAUMANN.

SOCIÉTÉ ANATOMIQUE DE PARIS

(102e ANNÉE)

Séance du 10 mars 1932

Présidence de M. G. ROUSSY.

SOMMAIRE

Anatomie

DUPAS (J.) et BADELON (P.). — La synostose pyramido-semi-lunaire 335
HUARD (P.) et MONTAGNÉ (M.). — Résultats éloignés de l'amputation de jambe à grand lambeau postérieur 329
LUIS DE PINA. — Note sur la morphologie d'un sternum portugais 332

Anatomie pathologique

BOCQUENTIN et BRUNETON. — Grossesse tubaire gémellaire..... 315
CHASTENET DE GÉRY et PERROT (M.). — A propos d'un cas d'épithélioma malpighien du corps utérin 317
CONTIADÈS (X.-J.). — Abcès de la cloison recto-vaginale 306
GODARD (H.), BOURDIAL et ZOURE-KATIS (TH.). — Un cas de diverticulose jéjuno-iléale..... 311
LEROUX (R.) et PERROT (M.). — Epithélioma du sein à cellules indépendantes mucipares 322
MÉNARD (L.). — Ostéomyélite vertébrale 308
MILHIT (J.), MOULONGUET (P.) et GASNE (Mlle). — Anévrysme d'une artère hépatique ouvert dans la vésicule biliaire 309
PORTES (L.) et ISIDOR (P.). — Tumeurs musculaires multiples développées successivement chez une même malade 340

COMMUNICATIONS

ABCÈS DE LA CLOISON RECTO-VAGINALE

par

X.-J. Contiades.

Nous avons l'honneur de vous présenter l'observation suivante :

Mme D..., trente-huit ans, entre, le 4 janvier 1932, à la Pitié, dans le service de notre maître, le professeur Ch. Lenormant, pour des douleurs pelviennes avec fièvre à 38°5.

Le début de l'affection remonte au 24 décembre 1931. Des pertes de sang apparaissent après un retard de règles de dix jours.

Très abondantes, avec des caillots, elles s'accompagnent de crises douloureuses abdominales à allure paroxystique. Ces hémorragies durent une semaine. Il n'y a pas de fièvre.

Le médecin traitant pense à un avortement. Il prescrit l'application de glace sur le ventre.

A partir du 1er janvier, les hémorragies cessent. La fièvre apparaît et atteint rapidement 38°, 38°5. Les douleurs changent de caractère et prennent le type d'une tension périnéale pulsatile, avec irradiations sacrées, un peu de ténesme anal, sans diarrhée, ni constipation.

En somme, l'évolution a présenté deux phases : la première d'allure abortive, la seconde fait penser à une collection pelvienne.

A l'examen de la malade, à son entrée, le toucher vaginal montre une tuméfaction douloureuse sur la paroi postérieure du vagin, qui bombe surtout à droite. Au toucher rectal, cette tuméfaction est retrouvée sur la paroi antérieure du rectum.

En palpant la cloison recto-vaginale entre un doigt rectal et un doigt vaginal, on perçoit une tuméfaction tendue et très douloureuse, qui occupe la cloison. On peut nettement apprécier sa limite inférieure à environ 5 centimètres de l'anus.

On reconnaît avec plus de peine la limite supérieure qui, signe essentiel, n'atteint pas le cul-de-sac postérieur du vagin. Ce cul-de-sac garde sa profondeur normale.

L'utérus paraît libre, mobile, de volume normal, sans lésions annexielles.

Au spéculum, le col est d'aspect normal.

Notre maître, M. Lenormant, à qui nous présentons cette malade, conclut à un abcès de la cloison recto-vaginale, mais conseille d'attendre sa collection nette avant l'ouverture, étant données la date récente et la dureté de la tuméfaction.

Dans les deux jours suivants, les signes se précisent, les douleurs augmentent d'intensité, l'apparition d'une diarrhée glaireuse fait craindre une évolution vers le rectum, lorsque, le 7 janvier, la collection s'ouvre spontanément dans le vagin.

La malade évacue une assez grande quantité de pus bien lié et d'une fétidité extrême.

Au spéculum, l'orifice s'aperçoit sur la face postérieure du vagin, en arrière du col, vers la droite.

La température tombe à 37°. L'écoulement purulent se tarit rapidement.

La cloison reprend sa consistance normale et elle n'est le siège d'aucune infiltration à la sortie de la malade.

Nous l'avons revue récemment. L'examen gynécologique ne révélait rien d'anormal. La cicatrice d'ouverture de l'abcès n'était plus reconnaissable au spéculum.

⁂

Les abcès de la cloison recto-vaginale sont rares. Les traités classiques n'en font pas mention.

M. Lenormant (1) en a publié deux cas en 1931, et en a montré les signes caractéristiques. Dans ces deux observations, l'étiologie était obscure. Les malades ne présentaient qu'un peu de métrite cervicale. Le pus fut évacué par colpotomie. Il était fétide.

S'appuyant sur les travaux de M. Cateula (2), qui a étudié les lymphatiques du vagin au laboratoire du professeur Rouvière, notre maître interprète ces abcès comme des adénophlegmons, dont le point de départ peut provenir du dôme vaginal, du col utérin et du rectum, d'après le territoire de ce groupe ganglionnaire.

MM. A. Folliasson et A. Béchet (3) en ont rapporté un autre cas, survenu très progressivement, sans antécédents nets, évacué par dédoublement de la cloison recto-vaginale, non fétide, contenant des staphylocoques.

⁂

Notre observation offre quelques caractères particuliers.

1° Le point de départ de l'abcès paraît être une légère infection utérine d'origine abortive. La fétidité du pus s'explique par le voisinage de l'intestin.

2° Les hémorragies, le retard des règles, les douleurs devaient faire discuter une collection du Douglas *post abortum* ou une grossesse ectopique.

Cependant, la mobilité et la liberté de l'utérus, la possibilité de séparer la limite supérieure de la collection du cul-de-sac postérieur permettaient le diagnostic.

3° L'évolution a été spontanément favorable, prévenant l'ouverture chirurgicale par colpotomie.

4° Cet abcès a guéri d'une façon rapide et parfaite après évacuation et n'a laissé aucune altération locale, ce qui démontre qu'il s'agissait d'une lésion isolée et indépendante.

(1) Lenormant (Ch.) : « Note sur deux cas d'abcès de la cloison recto-vaginale. » (*Annales d'Anatomie pathologique*, n° 1, janvier 1931, pp. 37 et 38.)

(2) Cateula (Jaime) : « Note sur les lymphatiques du vagin. » (*Société Anatomique*, 6 mars 1930.)

Rouvière (H.) : *Anatomie des lymphatiques de l'homme*. Masson, 1932, pp. 411 à 416.

(3) Folliasson (A.) et Béchet (A.) : « Un cas d'abcès de la cloison recto-vaginale. » (*Société Anatomique*, 3 décembre 1931.)

OSTÉOMYÉLITE VERTÉBRALE

par

L. Ménard (de Berck-Plage).

Nous avons l'honneur de vous présenter l'observation d'une enfant de dix ans, G... (D.-G.), observation intéressante par l'étiologie vérifiée avec une quasi certitude par le laboratoire.

Le début de la maladie s'est fait à bas bruit et un confrère a été consulté parce qu'une gibbosité était apparue, gibbosité peu marquée, arrondie, de grand rayon de courbure, mais accompagnée d'une raideur de toute la colonne vertébrale lombaire. L'enfant n'a jamais présenté de douleurs vives, ni spontanées, ni au cours des examens. Par ailleurs, à notre premier examen de l'enfant, nous avons remarqué une tuméfaction osseuse du tibia droit au niveau de son tiers supérieur, l'incisive médiane supérieure droite de seconde dentition présente un aspect assez voisin du type décrit par Hutchinson, étudié par le docteur Marius Mozer. Cependant, l'examen du sérum par les techniques de Wassermann et de Hecht donne un résultat négatif et négatif encore après réactivation arsenicale.

L'enfant a reçu, peu après son arrivée à Berck, les doses habituelles d'anatoxine antidiphtérique.

Les radiographies de la colonne vertébrale montrent de profil un véritable écrasement du corps de la troisième vertèbre lombaire, entre deux vertèbres saines, restant isolées par des disques amincis; leur hauteur est, sur la projection, fortement diminuée en avant. Le corps vertébral intéressé donne l'impression de s'être fortement ramolli et, sous l'influence de la compression statique, avoir vu sa forme se modifier : diminution de hauteur, augmentation du diamètre antéro-postérieur. La hauteur est diminuée d'au moins moitié au niveau du bord antérieur du canal rachidien, des trois quarts au niveau du plan frontal tangent au bord antérieur des deuxième et quatrième vertèbres lombaires, bord formant une courbe régulière rompue par le bord antérieur de la vertèbre malade qui forme une hernie irrégulière s'étalant en avant sur plus de 1 centimètre. De face, la radiographie est beaucoup moins caractéristique, ne permettant de voir qu'une forte diminution de la distance séparant la deuxième de la quatrième vertèbre lombaire.

Une radiographie des deux jambes permet de remarquer que le tibia droit, à l'union du tiers supérieur et du tiers moyen hypercalcifié, prend la forme et l'aspect spina ventosa. L'aspect ne rappelle en rien celui d'une périostite syphilitique. L'os est densifié dans son ensemble, une tache claire en son milieu ne peut être l'indication suffisante de curettage d'une caverne. Sur le tibia gauche existe l'apparence d'une condensation osseuse à quelques centimètres de son extrémité supérieure, au milieu de laquelle apparaît une tache claire, arrondie, mal limitée. Sur cet os, nous voyons au milieu de son bord interne un épaississement de la couche osseuse corticale, vers le canal médullaire formant saillie de 2 à 3 millimètres.

Après une immobilisation de cinq mois à Berck, l'état général devient moins bon, sans signes cliniques appréciables, sans élévation thermique. C'est alors qu'apparaît, en avril 1931, dans la profondeur, une collection lombaire gauche à 4 centimètres de la ligne médiane, à la hauteur de la troisième épineuse. Une ponction de la masse abcédée, plus rénitente que fluctuante, permet de prélever un demi-centimètre cube de pus très épais, blanchâtre, dont l'examen, fait dans le laboratoire du docteur Mozer, nous donne comme réponse présence de polynucléaires sans microbes visibles.

L'homogénéisation ne décèle pas de bacilles de Koch ; la présence de polynucléaires incite à faire un ensemencement sur milieu usuel où pousse un staphylocoque pur qui n'a malheureusement pas été plus exactement déterminé.

Dans les quelques jours qui suivent, la peau se tuméfie, les téguments présentent une élévation marquée de la température locale, ce qui nous oblige à faire une courte incision de la collection que l'on exprime. Pendant une semaine, l'orifice est ouvert chaque jour pour l'expression du pus. L'abcès disparaît ensuite très rapidement. L'ensemble des signes cliniques permet de faire un diagnostic d'ostéite vertébrale et tibiale de nature infectieuse; le laboratoire seul permet de préciser l'étiologie.

Après un repos de plusieurs mois, connaissant la gravité possible d'une nouvelle poussée d'ostéomyélite vertébrale, nous avons cru devoir faire une ostéo-synthèse ; nous vous présentons la radiographie du profil montrant le greffon, comme nous l'avons posé, reliant les apophyses épineuses des deuxième, troisième et quatrième vertèbres lombaires.

Les corps des deuxième et quatrième lombaires gardent leurs contours aussi nets et normaux; l'aspect du corps de la troisième lombaire semble s'être peu modifié entre le 5 septembre 1930 et le 31 décembre 1931; l'augmentation de ses dimensions est sans doute plus une déformation de projection qu'une réalité.

L'intervention n'a présenté aucune suite pathologique locale ou générale, la réunion s'est faite par première intention, la ligne de section n'ayant du reste intéressé que des tissus sains.

De telles ostéites vertébrales sont assez fréquentes, caractérisées par l'évolution clinique et l'aspect radiographique, mais on assiste rarement à une évolution aussi caractéristique d'un abcès d'ostéomyélite vertébrale chronique, l'absence de staphylocoque à l'examen direct du pus est habituelle dans les ostéites à évolution aussi lente. La fermeture aussi rapide de l'incision caractérise encore le peu d'activité de la lésion; le diagnostic de nature du germe infectieux est impossible sans le secours du laboratoire.

ANÉVRYSME D'UNE ARTÈRE HÉPATIQUE OUVERT DANS LA VÉSICULE BILIAIRE

par

J. Milhit, P. Moulonguet et Mlle Gasne.

G... (Auguste), soixante-quatre ans, fut atteint subitement, le 25 octobre 1931, de violentes douleurs abdominales revêtant la forme de coliques hépatiques. Calmées par des injections de morphine, ces douleurs réapparurent quinze jours après, s'accompagnant d'hémorragies intestinales graves.

L'un de nous, appelé en consultation, découvrit une grosse vésicule qui descendait jusqu'à la crête iliaque, et demanda à faire entrer ce malade dans son service. Il fut hospitalisé le 6 novembre; à ce moment, l'état général était bon, l'hémorragie avait cessé et le diagnostic le plus probable était celui d'hydrocholécyste ayant entraîné une hémorragie digestive.

Mais quelques jours après, sans prodromes, sans modification de la température qui était normale, survient une nouvelle hémorragie intestinale très abondante, en même temps que le malade devient subictérique.

Il est alors passé en chirurgie, dans le service de M. Gernez.

L'hémorragie interne continuant, on fait une transfusion de sang et le malade est opéré le 23 novembre : on trouve une vésicule œdémateuse avec de grosses adhérences épiploïques. Ne pouvant être vidée par ponction, la vésicule est ouverte : elle contient des caillots brunâtres remaniés, pas de calculs; elle se perd en dedans dans une masse volumineuse attenant au pédicule hépatique.

Etant donné l'état général précaire du malade, on renonce à enlever la vésicule et fait une cholécystostomie.

Le lendemain, le malade fait une nouvelle hémorragie digestive et meurt, malgré un traitement énergique (transfusion de sang, sérum glucosé, anthéma, etc., etc.).

A l'autopsie, la vésicule et les voies biliaires sont retirées d'un bloc avec un morceau du lobe droit du foie et envoyés au laboratoire; l'intestin est plein de sang, le péritoine normal.

Par dissection de la pièce prélevée, on se rend compte qu'il y a deux poches : l'une qui correspond à la vésicule est vide, l'autre communiquant avec la précédente est pleine de caillots. Les examens histologiques ont montré que cette poche profonde avait la structure d'un anévrysme artériel, c'est-à-dire une paroi fibreuse avec des débris de fibres élastiques ; il s'agit donc d'un anévrysme de l'artère hépatique ou de l'artère cystique. La paroi vésiculaire est très altérée ; son épithélium de revêtement est presque complètement détruit.

Les coupes de foie montrent une nécrose à peu près complète qui ne respecte que quelques cellules au voisinage des espaces de Kiernan. Il y a peu d'infiltration inflammatoire, mais de nombreux amas microbiens, ce qui indique qu'il y a eu une nécrose massive par ischémie avec cadavérisation sur le vivant.

Nous profiterons de cette observation pour rappeler que les hémorragies digestives se voient au cours des cholécystites.

Moulonguet, dans le *Bulletin de la Société de Chirurgie* du 19 janvier 1929, en expose les causes qui sont très variées. Elles sont dues soit à des troubles de la coagulation sanguine relevant d'une altération du parenchyme hépatique au cours des cholécystites, soit à des érosions duodénales qui se voient aux phases inflammatoires aiguës des cholécystites, ou à une hémorragie intravésiculaire qui se vide par les voies biliaires dans le tube digestif ; soit à des lésions vasculaires, thrombose porte, anévrysme de l'artère hépatique.

Nous avons fait quelques recherches sur ces anévrysmes. Friedenwald et Tannenbaum, dans l'*American Journal of Sciences* de janvier 1923 (n° 1, t. CLXV), en relatent 65 cas. 5 seulement se sont ouverts dans la vésicule biliaire, les autres se sont ouverts pour la plupart dans la cavité péritonéale, quelques-uns dans les voies biliaires ou le duodénum.

Schnyden en a réuni 7 cas (cité d'après Heusser).

Ce sont presque toujours des sujets jeunes de sexe masculin qui ont eu des antécédents infectieux (fièvre typhoïde, pneumonie, ostéomyélite). Dans le cas présent, on n'a pu trouver aucune étiologie, infectieuse, traumatique ou spécifique.

UN CAS DE DIVERTICULOSE JÉJUNO-ILÉALE

par

H. Godard, Bourdial et Th. Zourekatis.

La diverticulose du jéjuno-iléon a fait l'objet de plusieurs communications à la Société Anatomique, entre autres celles de Letulle, Marie, Nathan-Larrier, Gandy, etc. ; à l'étranger, les mémoires de J. Case, Cole, etc., etc. ; en France, ceux de Latarjet et Murard, Folliasson, Vasselle, Brites; en Belgique, celui de Moreau et Murdock.

Nous avons déjà eu l'occasion d'étudier ce cas en 1926, et ce sont les suites éloignées de cette observation que nous voudrions rapporter.

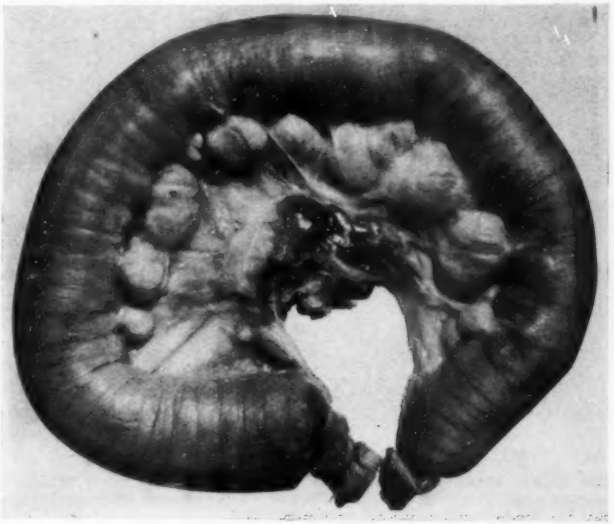

FIG. 1. — *Diverticulose jéjuno-iléale.*

Mme P..., âgée de trente-neuf ans, est opérée, en avril 1926, pour occlusion intestinale aiguë.

Laparotomie médiane sous-ombilicale. On constate un volvulus total du grêle autour d'une diverticulose jéjunale. La détorsion est faite et on résèque 70 centimètres de jéjunum diverticulé. Suture termino-terminale. Guérison simple. Par la photographie de cette première pièce, on peut compter au moins 25 diverticules situés en dehors de l'attache mésentérique (*Revue de Chirurgie*, 1926). Présence de gros ganglions dans le mésentère.

Pendant cinq ans, la malade (âgée actuellement de quarante-quatre ans) a

été parfaitement bien portante et ce n'est guère que depuis quelques mois qu'elle se plaint de fatigue générale, de douleurs épigastriques survenant plusieurs fois par jour et sans rapport horaire avec les repas. Pas de vomissements, pas de constipation.

Ayant présente à la mémoire son histoire passée, nous faisons pratiquer chez cette malade un examen radiographique ; on aperçoit sur le film quelques taches suspendues, mais sans niveau hydro-aérique caractéristique.

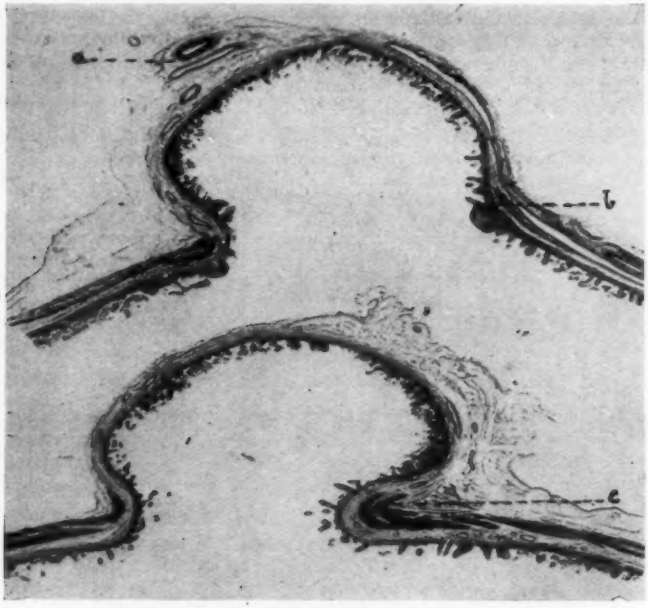

FIG. 2. — *Coupe d'un diverticule* (microphoto).
En haut : *a)* vaisseaux de surface; *b)* muqueuse épaissie au collet. En bas : *c)* sorte de sphincter du collet. Absence de fibres musculaires à partir de ce point sur la convexité du diverticule.

Deuxième intervention (le 9 février 1932). — Rachianesthésie. Laparotomie sous-ombilicale. On aperçoit de nouveau une diverticulose du jéjunum, elle s'étend depuis l'angle duodéno-jéjunal jusqu'à 0 m. 80 plus bas. Résection de ce segment et suture termino-terminale. Paroi en trois plans. Suites opératoires normales, la malade sort de l'hôpital le 18 février 1932.

Examen de la pièce. — La photographie ci-contre (fig. 1) (face gauche) montre les nombreux diverticules (10 environ) et les traînées de mésentérite. A la partie supérieure de l'anse intestinale, un petit diverticule se trouve nettement situé sur le trajet des vaisseaux qu'il soulève sous forme d'une petite corde tendue et saillante à la surface du mésentère. Cette constatation est fort importante, comme nous le verrons au chapitre de la pathogénie.

Sur la face droite du mésentère, on peut compter 16 diverticules, donc en tout 26 diverticules sur une longueur de 80 centimètres. Tous ces diverticules sont extériorisés par rapport au mésentère, et même les plus petits sont nettement latéraux, au voisinage du pédicule segmentaire intestinal correspondant. Dans le méso, quelques gros ganglions lymphatiques.

En examinant par transparence le méso, on saisit sur le vif les rapports vasculaires importants de ces diverticules.

En résumé, chez cette malade, on a observé une reproduction de la diverticulose sur une zone qui était indemne lors de la première intervention, et cela nous paraît un argument en faveur de la théorie acquise de la genèse de ces diverticules. Ils siègent sur les deux faces du mésentère; de même, ils ne se développent pas au début entre les deux feuillets, mais bien latéralement par rapport au plan médian (figure ci-jointe) (3).

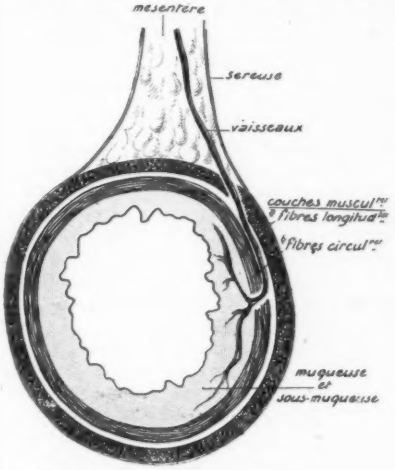

FIG. 3. — *Passage des vaisseaux entre les tuniques musculaires de l'intestin.*

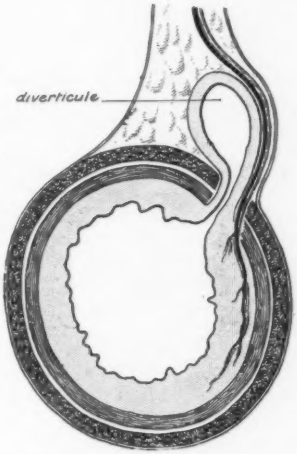

FIG. 3 *bis.* — *Le trajet oblique suivi par les vaisseaux n'existe plus, la hernie apparaît.*

Les auteurs insistent sur le siège du diverticule entre les deux feuillets du mésentère; il semble, si tant est que le fait existe, que ce soit à un stade tout initial. Dans notre cas, même les petits diverticules sont nettement latéraux et voisins du point de sortie ou de pénétration des vaisseaux dans les tuniques intestinales, — et ceci nous apparaît de première importance.

Pathogénie. — La théorie de l'origine congénitale a été longtemps en faveur, bien que l'âge où on observe cliniquement cette affection ne lui soit guère favorable (entre quarante-soixante ans).

Au point de vue embryologique, ce sont surtout les études de Lewis et Thyng qui ont apporté des éclaircissements sur ce point. Mais les diverticules congénitaux siègent le plus souvent sur le bord libre de

l'intestin ; ils sont formés de toutes les tuniques intestinales, parfois même présentent des ébauches pancréatiques aberrantes, surtout dans la région de l'anneau duodénal. Ce sont là autant de caractères qui sont opposés complètement à ceux des diverticules que nous observons chez l'adulte. Cette théorie nous paraît donc peu en accord avec les faits cliniques et, pour notre part, elle est difficilement acceptable.

La théorie acquise, en apparence plus satisfaisante, expose également à la critique par certains points; c'est cependant celle que nous défendrons ici. Il nous faut mentionner, sans qu'elle soit démontrée, la théorie de l'expansion sous-muqueuse de Stöhr et Klein. Goinard et Courrier insistent à propos de leur cas sur le rôle possible des parasites intestinaux (strongyloïdes). Dans notre cas, aucun parasite n'a été de nouveau constaté, mais il s'agit là néanmoins d'une idée intéressante.

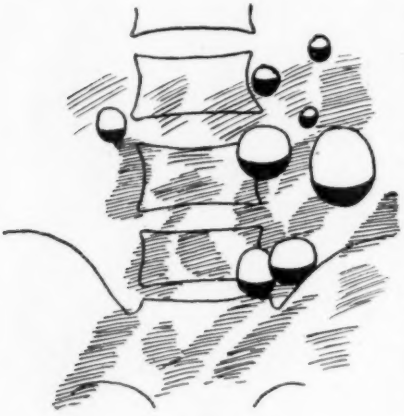

FIG. 4.
Aspect radiologique des diverticules.

En faveur de la théorie acquise, l'apparition tardive des diverticules siège sur le côté mésentérique, dans la zone faible due au passage des vaisseaux ; enfin, le fait que ce sont en général de faux diverticules, l'examen histologique également, dans notre cas, confirme absolument cette manière de voir, la musculeuse s'arrête au collet du diverticule (fig. 2) en formant un bourrelet, sorte d'ébauche de sphincter; sur la connexité de la poche diverticulaire, il n'y a plus trace de musculeuse ; on y voit seulement en certains points la muscularis mucosæ et le tissu sous-péritonéal, ainsi que *de gros vaisseaux* ; ceux-ci siègent parfois au voisinage du collet diverticulaire, comme s'ils étaient repoussés latéralement. Au point culminant des diverticules moyens, se trouvent une grosse artère et une grosse veine, comme le fait est signalé aussi par Goinard et Courrier.

Les rapports vasculaires de ces formations sont donc à peu près constants, et de là à penser qu'ils jouent un rôle primordial dans leur genèse, il n'y a qu'un pas facile à franchir; d'ailleurs, Klebs et Hausemann font une remarque analogue ; Goinard et Courrier notent que les petits diverticules sont tous exactement au niveau des vaisseaux qu'ils soulèvent.

Normalement, les vaisseaux pénètrent dans l'intestin suivant un trajet oblique, mais ce sont surtout les veines qui, formées dans la sous-muqueuse, clivent obliquement, sous forme de vaisseaux volumineux, les deux couches musculaires, entourées d'une gaine celluleuse lâche, laquelle forme quelquefois un lobule adipeux à l'émergence (Latarjet et Murard).

Les coupes ci-contre montrent la disposition des vaisseaux dans l'écartement des deux feuillets du mésentère chez notre malade, ainsi que la pénétration oblique et la disparition presque complète de la musculeuse à ce niveau.

Il semble bien que ce soit ce mode de sortie de veines qui soit à la base de cette lésion. C'est de nouveau une confirmation du *point faible veinulaire* déjà signalé par Grawitz. Mais comme dans la hernie inguinale, la hernie ne devient volumineuse que lorsque le trajet pariétal n'est plus oblique, mais que les deux orifices superficiels et profonds sont en face l'un de l'autre. En somme, lorsque le processus très général de traversée oblique par dédoublement des parois, soit viscérales, soit pariétales, n'est plus conservé, il se produit un point faible dans lequel s'engouffrent séreuse, ou muqueuse dans le cas du diverticule de l'intestin.

Quelle est la cause qui peut ainsi transformer un trajet oblique en un trajet à deux orifices en vis-à-vis ? On a envisagé les altérations pariétales, la distension intestinale, les dilatations des veines, cette dernière étant très importante ; dans ce cas, on est conduit à penser qu'elles ont joué un grand rôle, et d'ailleurs, aux modifications des parois veineuses, peuvent s'ajouter les hypertensions portales; ce sont également les conclusions de Latarjet et Murard.

La diverticulose apparaît ainsi dans notre observation, comme une affection acquise se reproduisant lentement dans un territoire toujours le même, sans qu'il soit possible d'en retrouver la cause déterminante. Mais, au point de vue clinique, il faut retenir la reproduction possible de cette lésion et de son cortège de troubles douloureux. La radiographie faite vingt-quatre ou quarante-huit heures après la prise d'un repas opaque, montre ces images hydro-aériques suspendues si caractéristiques (figure ci-contre).

Enfin, malgré l'importance de l'intervention, la résection nous paraît légitime.

Différents auteurs ont également préconisé l'invagination ou la résection simple diverticulaire suivie de suture. Cette conduite ne peut être suivie que dans le cas où il existe un seul diverticule, car dans les cas analogues à celui-ci, la résection segmentaire peut seule donner un résultat thérapeutique au moins passager, car il est à craindre que, d'ici quelques années, la diverticulose ne se reproduise de nouveau sur la partie d'iléon anastomosée à l'angle duodéno-jéjunal. Deux autres points sont à mettre en évidence, la bénignité des sutures terminales du grêle et l'absence de troubles digestifs, malgré une exérèse qui, en l'espace de quelques années, a atteint 1 m. 60 de jéjuno-iléon.

GROSSESSE TUBAIRE GÉMELLAIRE

par

Bocquentin et Bruneton.

Nous avons l'honneur de vous présenter une pièce opératoire de grossesse tubaire gémellaire, chez une femme de vingt-six ans, opérée dans le service de notre maître, le professeur agrégé Lardennois.

Cette malade avait été envoyée par son médecin de ville pour des métrorragies après un retard de règles.

Dernières règles le 19 décembre 1931.

La malade, normalement bien réglée, est surprise de ne pas voir ses règles en janvier 1932 ; en même temps, nausées, quelques vomissements font penser à une grossesse normale.

Durant le mois de février, les malaises s'accentuent : vomissements répétés le soir, douleurs abdominales et surtout vertiges fréquents obligeant la malade à s'étendre.

Le samedi 29 février, dans la soirée, brusquement, douleurs vives dans l'abdomen accompagnées de vomissements, en même temps quelques pertes noirâtres peu abondantes, mais persistant dans les jours qui suivent ; les douleurs s'accentuent avec tendance syncopale nette.

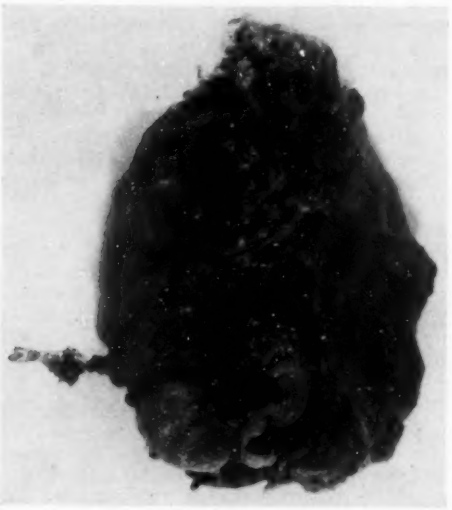

Grossesse tubaire gémellaire.

La malade se décide à se faire hospitaliser.

A son entrée, le jeudi 3 mars (midi) : malade très pâle, lèvres décolorées, légère dyspnée. Température rectale, 37°2. Pouls, 110, un peu faible. Abdomen météorisé, légère douleur hypogastrique, sans contracture nette. Toucher vaginal : col de consistance molle, avec orifice fermé. Corps non perceptible, cul-de-sac postérieur très douloureux dont le toucher arrache un cri à la malade. Douleurs moins vives dans les culs-de-sacs latéraux.

Intervention (Bruneton, Bocquentin). — Incision médiane sous-ombilicale ; après incision du péritoine, flot de sang inondant la grande cavité.

On nettoie le petit bassin et on aperçoit la trompe gauche très dilatée dans sa portion isthmique, avec une fissuration à sa partie postérieure.

Les annexes droites sont saines, l'utérus un peu augmenté de volume. On pratique l'ablation des annexes gauches. Nettoyage du péritoine. Fermeture en un plan sans drainage.

Suites opératoires satisfaisantes, léger état fébrile disparaissant progressivement en cinq jours.

Examen de la pièce opératoire. — La pièce comprend : l'ovaire gauche, qui ne présente macroscopiquement aucune lésion ; la trompe gauche, très augmentée de volume dans sa portion externe (volume d'un œuf de pigeon).

A sa face postérieure, existe une fissuration allongée dans le sens transversal et longue de 1 centimètre ; on l'agrandit aux ciseaux.

Au milieu des débris placentaires qui tapissent la paroi interne de la trompe, on découvre deux embryons.

Ces deux embryons ont 1 cm. 1/2 de longueur; ils sont parfaitement différenciés, mais il est impossible macroscopiquement de déterminer leur sexe.

Les deux embryons présentent chacun un cordon long de 3 centimètres s'implantant au même point sur le placenta; mais chacun des deux embryons est contenu dans une cavité amniotique différente.

Il s'agit donc d'une grossesse tubaire gémellaire qui nous a paru uniplacentaire et bivitelline.

Nous avons cru intéressant de vous présenter cette pièce en vous signalant que l'interrogatoire de la malade, après l'intervention, a précisé l'existence d'un cas de gémellité dans la famille directe de son mari.

Discussion. — *M. Marcel Sénéchal.* — La pièce qui vient de nous être présentée me paraît être du plus haut intérêt. Entraîné, par mon regretté maître Emile Reymond, à faire un diagnostic précoce des grossesses extra-utérines, ce qui m'a amené à en opérer un très grand nombre, je n'ai jamais eu l'occasion d'observer un cas de grossesse gémellaire dans une même trompe. Je n'ai eu qu'une fois l'occasion d'observer une double grossesse intra-utérine développée dans chacune des deux trompes, et nous avons encore cette curieuse pièce dans notre laboratoire de Nanterre.

Je crois très intéressant d'attirer l'attention des chirurgiens sur la recherche de cas analogues que, pour ma part, je considère comme extrêmement rares.

A PROPOS D'UN CAS D'ÉPITHÉLIOMA MALPIGHIEN DU CORPS UTÉRIN

par

Chastenet de Géry et Maurice Perrot.

Nous avons eu l'occasion d'observer récemment, au Centre anti-cancéreux de la Banlieue parisienne, un cas d'épithélioma du corps utérin dont il nous paraît intéressant de rapporter ici l'observation anatomo-clinique, tant du fait de certaines de ses particularités cliniques ou opératoires que de sa nature histologique. Il s'agit en effet d'un épithélioma malpighien, forme rare au niveau du fond de l'organe.

Cette observation, qui sera très prochainement rapportée ailleurs, à un point de vue plus clinique, par Chastenet de Géry et Mme S. Laborde, concerne une femme de cinquante-sept ans, lingère, qui est venue consulter et a été admise dans le service du Centre anti-cancéreux pour des métrorragies ayant débuté quatre ans après la ménopause, survenue à l'âge de cinquante et un ans. Aucun antécédent gynécologique. En dehors d'une fièvre typhoïde à l'âge de quatorze ans, sa santé a toujours été bonne.

L'affection actuelle a débuté en mars 1930 et s'est manifestée à peu près uniquement par des pertes, d'ailleurs assez peu abondantes, soit de sang pur, soit « d'eaux rousses ». Dans les deux ou trois mois qui ont précédé son entrée à l'hôpital, elle a un peu maigri, s'est senti fatiguée en même temps qu'elle éprouvait une pesanteur dans la région lombo-sacrée.

Il faut noter qu'en mars 1931, elle a fait un court séjour à l'hôpital de

Fontainebleau où elle aurait subi, sous anesthésie générale, un examen gynécologique qui n'aurait pas donné de résultat positif ou, du moins, qui n'aurait été suivi d'aucune thérapeutique.

L'examen de cette malade à son arrivée dans le service donnait les renseignements suivants :

Il s'agit d'une femme de complexion délicate, maigre et pâle, qui ne présente aucun trouble morbide apparent, sauf dans la sphère génitale.

Le ventre ne montre rien d'anormal au palper, on sent par le toucher un col petit et fermé et, par le double palper, un corps utérin nettement augmenté de volume, un peu mou, pourvu d'une mobilité à peu près normale et des culs-de-sac vaginaux dépressibles qui semblent libres.

Ces signes fournis par l'exploration de l'appareil utéro-annexiel, aussi réduits que possibles, permettent d'envisager comme le plus vraisemblable le diagnostic de cancer du col utérin.

Le 11 janvier 1932, l'hystérométrie indique un utérus plutôt petit et en rétro-déviation légère. On pratique un curettage biopsique après dilatation aux bougies.

L'examen histologique de la biopsie montre qu'il s'agit d'un épithélioma malpighien intermédiaire. Sur l'un des fragments prélevés dans la région endocervicale, l'épithélium de revêtement et les cryptes glandulaires muqueuses sont normales, mais on trouve dans le chorion un très grand nombre d'embolies néoplasiques dans les vaisseaux lymphatiques, sans aucun envahissement du conjonctif.

D'après ces renseignements, on pense qu'il s'agit d'un cancer endocervical métaplasique, probablement haut placé, dont on ne peut pas fixer la limite supérieure.

Après quelques hésitations quant au mode de traitement à appliquer dans un tel cas, il fut décidé, en raison du siège certainement élevé de la lésion, de préférer l'acte chirurgical à un traitement par les radiations. Aucune contre-indication n'était tirée de l'état général de la malade (en particulier le taux de l'urée sanguine était tout à fait normal : 0 gr. 20).

L'opération a été pratiquée le 25 janvier, sous anesthésie générale à l'éther:

L'abdomen ayant été ouvert par laparotomie médiane sous-ombilicale, on constate aussitôt que la cavité pelvienne est entièrement occupée par un bloc de viscères soudés les uns aux autres, et dans lesquels on reconnaît tant bien que mal la vessie et l'épiploon d'abord, au-dessous l'iléo-cæcum, puis une autre anse iléale et, plus bas encore, l'utérus et ses annexes devinés et sentis, mais tout à fait invisibles.

La première impression est qu'il n'y a rien à faire. On constate néanmoins que le bloc viscéral est séparé de la paroi pelvienne gauche par un étroit espace qui donne accès à deux doigts jusque dans le Douglas. D'autre part, les adhérences étant relativement assez lâches à droite, elles peuvent être clivées sans trop de peine, si bien qu'on arrive à faire le tour des segments intestinaux et de l'épiploon qui sont venus se souder intimément à l'utérus et à la vessie. L'exérèse des organes malades paraît réalisable. Etant donné l'absence d'adénopathies perceptibles, cette intervention, quoique importante et grave, n'est pas illogique ni vouée à un échec certain. Elle se déroule de la manière suivante :

Ligature et section de l'épiploon, décollement de la vessie, décollement au bistouri du fond cæcal et de l'anse grêle qui font corps avec l'utérus: celui-ci, globuleux, mais plutôt petit, apparaît ainsi que les annexes, normales.

On résèque d'abord l'anse iléale, indurée et manifestement malade, sur 6 à 8 centimètres de longueur, et l'on rétablit la continuité intestinale par une anastomose termino-terminale. On résèque ensuite l'iléo-cæcum avec fermeture des deux bouts, et suture latéro-latérale.

Hystérectomie totale au cours de laquelle se produit une déchirure du bord gauche de l'utérus, témoignant de l'importance de l'envahissement pariétal et

conduisant à reporter aussi loin que possible en dehors la section du paramètre gauche.

Drainage vaginal et abdominal, péritonisation, fermeture en trois plans de la paroi abdominale. Durée de l'intervention : environ une heure trois quarts.

Nous n'insisterons par sur les suites opératoires qui furent relativement simples pour une intervention de cette importance et dont le seul incident fut, le quatorzième jour, une élévation thermique à 38°8 due à un abcès abdominal haut placé, à pus mal odorant, dont la guérison suivit de près l'évacuation. La malade serait depuis longtemps rétablie si elle n'avait présenté une escarre sacrée, apparue malgré tous les soins préventifs, et actuellement presque guérie. Néanmoins, la malade se lève depuis quelques jours, son état général est excellent et elle reprend du poids.

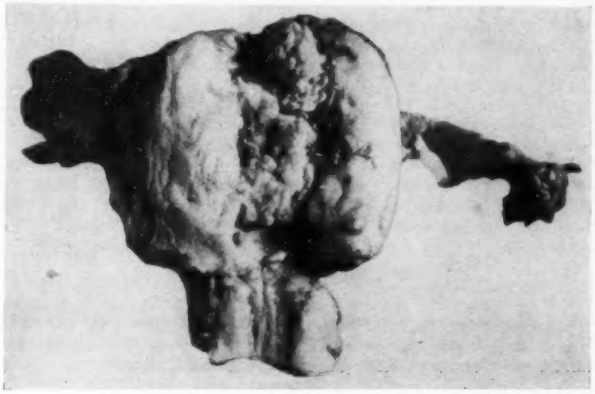

Epithélioma malpighien du corps utérin.
Noter la localisation haute de la lésion, l'intégrité du col et l'amorce de perforation au niveau du dôme.

Examen macroscopique des pièces opératoires. — L'*utérus* est peu augmenté de volume. Extérieurement, on ne note d'altérations qu'au niveau de la région supérieure du corps où la séreuse a disparu du fait des adhérences contractées avec les anses intestinales et l'épiploon.

Sur une coupe sagittale, la muqueuse du col et de toute la région isthmique paraît normale. Au niveau du corps, la cavité utérine est obstruée par une tumeur végétante assez friable, dont la limite inférieure est très nette. Il existe de plus, à ce niveau, une infiltration du muscle qui se montre largement envahi et presque détruit dans sa partie supérieure.

Les annexes paraissent entièrement normales.

Le fragment d'*intestin grêle* réséqué comporte une muqueuse normale. La séreuse, au contraire, est épaissie et offre, en un point, un nodule induré.

La région *iléo-cæcale*, dont la résection a été jugée nécessaire au cours de l'intervention, montre des lésions congestives de la muqueuse. Les autres tuniques sont épaissies et lardacées, surtout au niveau de la valvule iléale. Il existe là un tissu très dur, jaunâtre, paraissant infiltré. Sur une coupe de

l'appendice, extérieurement normal, on ne distingue ni lumière ni formations lymphoïdes

Enfin, le fragment d'*épiploon* réséqué est uniformément infiltré, dur et jaunâtre.

Examen histologique. — Le col utérin et la région endo-cervicale sont normaux. On ne retrouve en aucun point trace des embolies néoplasiques lymphatiques, dont l'abondance sur le premier fragment biopsique prélevé par curetage à ce niveau nous avait frappé. Au niveau du corps, il existe une infiltration diffuse du muscle par de très nombreux boyaux épithéliomateux malpighiens intermédiaires, souvent atypiques d'ailleurs. En quelques points, on trouve une disposition palissadique des cellules qui permet d'envisager la possibilité d'une tumeur métaplasique. L'activité mitotique est considérable et de nombreuses cellules offrent des hyperplasies nucléaires monstrueuses ou dégénératives. Le stroma, peu abondant, est de densité très irrégulière, mais il est le plus souvent en réaction inflammatoire aiguë avec de larges nappes de pyocytes et des travées de nécrose. Au niveau du fond de l'organe, la tumeur a entièrement traversé la paroi utérine.

Les annexes sont normales.

La portion d'anse grêle réséquée montre des lésions inflammatoires aiguës intenses de toutes ses tuniques. La muqueuse est ulcérée en de nombreux points, les rares portions restantes étant en hypoplasie. Infiltrats très polymorphes de la sous-muqueuse et de la musculeuse, dans laquelle on rencontre de très nombreuses formations ganglionnaires sympathiques. La séreuse enfin montre des lésions beaucoup plus accusées, parfois arrivées au stade de la suppuration. En un point existent quelques boyaux épithéliomateux qui sont vraisemblablement le fait d'une propagation directe de la tumeur au travers d'adhérences inflammatoires.

La région cæcale montre des lésions inflammatoires aiguës analogues, mais en aucun point des larges fragments prélevés, on ne trouve de propagation tumorale. L'appendice, dont la lumière est entièrement obstruée par un bouchon fibreux, sans la moindre formation lymphoïde encore visible, est le siège de lésions inflammatoires anciennes intenses.

Lésions inflammatoires aiguës du fragment d'épiploon sans propagation épithéliomateuse.

En résumé, on est donc en présence ici de deux phénomènes pathologiques différents quant à leur nature : épithélioma utérin d'une part, très infecté par lui-même, et lésions inflammatoires de divers segments intestinaux avec périviscérite adhésive.

Cette observation anatomo-clinique nous a paru intéressante à rapporter du fait des particularités suivantes :

La nature malpighienne d'une tumeur strictement localisée au corps utérin est peu fréquente. Si l'on connaît bien la fréquence de la métaplasie malpighienne des épithéliomas de l'endo-cervix, ce phénomène est très rare pour les épithéliomas du corps utérin proprement dit.

D'autre part, nous avons noté, dans le résultat de l'examen biopsique, la présence de très nombreuses embolies, véritables injections néoplasiques dans les lymphatiques, sur un fragment prélevé dans la région endo-cervicale, ainsi d'ailleurs que le démontre la morphologie des cellules glandulaires. Or nous voyons, sur la pièce macroscopique, une apparence manifeste d'intégrité anatomique. Cette contradiction montre la difficulté que l'on a souvent à bien juger de l'extension d'une lésion néoplasique, même lorsque l'on a opératoirement les lésions sous les yeux.

Un autre fait un peu inattendu, d'après les constatations opératoires, réside dans la nature inflammatoire des adhérences soudant tout le bloc

de viscères. On eût pu croire, *a priori*, à l'existence de propagations épithéliomateuses multiples. Or, seule l'anse grêle paraît nous montrer un envahissement d'ailleurs discret de sa séreuse. C'est presque à un hasard de coupe que sa présence a dû d'être révélée. Ceci nous engage d'ailleurs à faire quelques réserves quant à l'intégrité tumorale du segment iléo-cæcal. Pour pouvoir être absolu, il eût fallu couper en série toute la pièce opératoire. Pratiquement, néanmoins, nos prélèvements sont suffisants pour pouvoir affirmer avec quasi certitude que ce segment intestinal ne présentait histologiquement aucune métastase épithéliomateuse. C'est encore là une preuve de la difficulté clinique et même opératoire de l'appréciation de l'extension réelle d'un néoplasme.

Comment pouvons-nous concevoir, à l'aide des faits observés, la succession des phénomènes pathologiques ? Nous pensons que les adhérences sont uniquement le fait des lésions inflammatoires dont l'origine infectieuse réside dans la lésion utérine. Il est même curieux de constater que cette inflammation péritonéale et viscérale, pourtant importante et déjà ancienne, n'a donné, malgré l'intensité des lésions destructrices de la muqueuse, de toutes les tuniques et du péritoine, aucun trouble fonctionnel digestif, aucun signe clinique objectif.

En raison de ses dimensions et de sa localisation, le début d'envahissement néoplasique de la séreuse de l'intestin grêle nous paraît être un phénomème récent dû à la propagation par continuité directe de la tumeur, au travers de la perforation utérine et des adhérences.

Ceci montre que, dans certains cas, il ne faut pas s'en tenir, dans un acte opératoire, aux indications données par le degré d'extension apparent des lésions, mais qu'il faut savoir parfois tenter des actes thérapeutiques qui paraissent de prime abord audacieux ou inutiles, sinon néfastes.

Une telle observation, qui montre que l'extension réelle d'une lésion maligne est souvent moindre que les phénomènes contingents surajoutés conduisaient à l'envisager, justifie le devoir qu'a tout chirurgien d'essayer de reculer les limites de l'opérabilité des cancers. Si l'on court dans bien des cas à un échec, certains malades, la nôtre en particulier, bénéficient de cette conception opératoire.

Discussion. — *M. Marcel Sénéchal.* — Au point de vue technique opératoire, la communication de M. Chastenet de Géry est extrêmement intéressante et montre une fois de plus combien, chez les femmes, on est autorisé à entreprendre des opérations intra-abdominales extrêmement importantes, qu'elles sont susceptibles de supporter avec une très réelle élégance.

Il sera très intéressant de connaître ce que deviendra cette malade, mais dès à présent l'apparente audace de M. Chastenet de Géry a été couronnée de succès, et l'on peut dire qu'elle ne peut être que préconisée, étant donné le triste avenir réservé à une malade présentant de telles lésions abandonnées à elles-mêmes.

ÉPITHÉLIOMA DU SEIN A CELLULES INDÉPENDANTES MUCIPARES

par

Roger Leroux et Maurice Perrot.

Nous avons eu l'occasion de recueillir, au Centre anti-cancéreux de la Banlieue parisienne, l'observation anatomo-clinique suivante qui nous a paru mériter d'être rapportée ici du fait de la rareté des constatations histologiques.

Dans des notes précédentes à l'Association française pour l'étude du cancer, où nous avons exposé nos recherches sur le pronostic post-opératoire des cancers du sein, nous avions eu l'occasion de confirmer l'opinion d'un certain nombre d'auteurs, en particulier de Delbet et Mendaro, quant à la valeur de quelques tests histologiques. Entr'autres, il nous a été donné de pouvoir mettre en valeur la particulière malignité des épithéliomas à cellules indépendantes et la bénignité relative des épithéliomas sécrétants, faits sur lesquels, le premier, Delbet et ses collaborateurs ont attiré l'attention.

Mais, dans nos conclusions, nous attirions l'attention sur la valeur qu'il faut accorder à chacun de ces tests. Nous considérons, en effet, qu'aucun de ces critères n'a de valeur absolue en soi, mais que leur importance varie suivant les facteurs contingents. Tel critère pourra acquérir, suivant les circonstances, des significations totalement différentes. Nous donnions, à titre d'exemple, un essai d'interprétation de la valeur pronostique de la nécrose. Si elle est élective et ne frappe que le stroma, elle est à coup sûr l'indice d'une grande malignité de la tumeur : elle prouve un déséquilibre complet des interactions tissulaires, épithélioma-stroma. Si, au contraire, elle est totale et semble alors due à des phénomènes ischémiques par lésions vasculaires, sa valeur dépendra entièrement de la nature du processus artériel qui l'aura déterminé. La thrombose est-elle due à une oblitération par embolie cancéreuse, la tumeur aura l'évolution grave des épithéliomas hémophiles ; est-elle au contraire due à des thromboses par endartérite fibreuse, la signification pronostique devient diamétralement opposée.

C'est ainsi que nous montrions que l'établissement d'un pronostic n'est pas une opération mathématique simple, mais la résultante d'un faisceau de facteurs, tant cliniques qu'histologiques dont aucun, pris isolément, n'a de valeur.

L'observation que nous apportons aujourd'hui éclaire d'un jour particulièrement net cette dernière affirmation, puisque la tumeur du sein qui en fait l'objet présente deux caractères fondamentaux dont la valeur isolée est opposée.

Elle concerne une malade de soixante-huit ans, Mme H... (Anna), venue le 24 juin 1929, à la consultation du Centre anti-cancéreux, pour une tumeur du sein droit. Elle n'avait présenté dans son passé aucun antécédent morbide, tant héréditaire que personnel, digne d'être noté.

Le début de l'affection pour laquelle nous l'avons vue remonte à cinq ans et demi avant notre examen. Elle présentait à ce moment une petite tumeur, du volume d'une noisette, située dans le quadrant supéro-externe du sein droit.

Cette tumeur, dure, non mobile, a, dit-elle, grossi pendant cinq ans, sans inquiéter la malade du fait de l'absence complète de douleurs. En l'examinant pour une fracture traumatique de l'acromion, son médecin constate l'existence

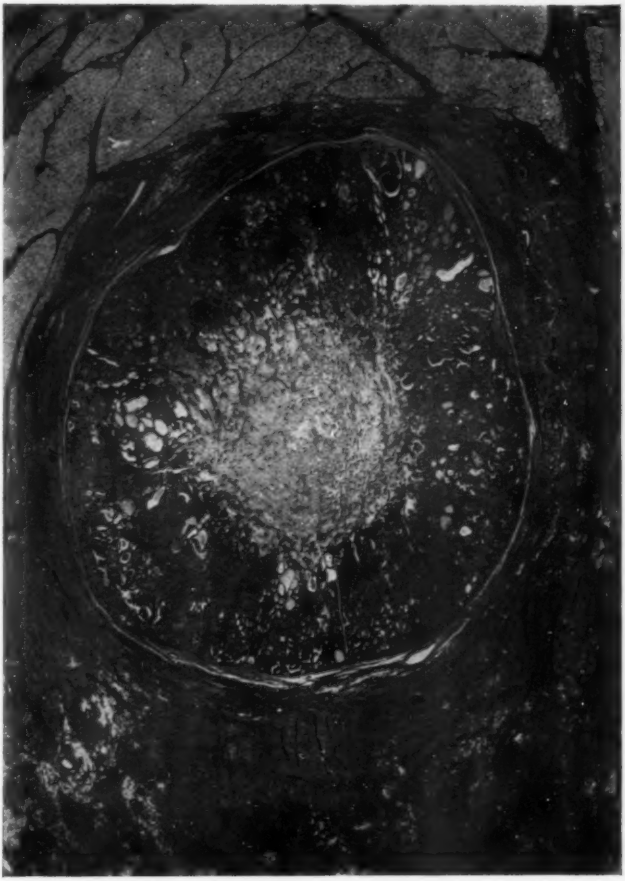

FIG. 1.
Vue d'ensemble de la zone centrale montrant le nodule ancien dendritique.

de la néoformation mammaire en janvier 1929. Il l'envoie alors à un chirurgien. La malade temporise et nous est envoyée par un autre médecin.

Elle présentait alors, le 24 juin 1929, une tumeur dure, de la grosseur

d'une orange, entièrement mobile sur les plans profonds. La peau, par contre, lisse, luisante et rosée, adhérait à la tumeur. Pas de rétraction du mamelon ; pas d'écoulements. Nombreux petits ganglions axillaires mobiles.

Aucune contre-indication ne découlant de l'examen somatique (en particulier, le taux de l'urée sanguine était normal : 0 gr. 25), l'exérèse chirurgicale est décidée.

Celle-ci est pratiquée, le 29 juin, par M. le docteur Chastenet de Géry (ablation

FIG. 2. — *Détail de la figure précédente.*
Noter l'existence de la capsule. Présence dans le bas de cellules indépendantes.

en masse de la glande, des pectoraux et de la graisse du creux axillaire), sans aucun incident. Les suites opératoires sont absolument normales. A partir du 24 juillet, on fait, suivant la technique employée au Centre anti-cancéreux, des séances de radiothérapie post-opératoire à doses modérées et étalées.

La malade est revue à plusieurs reprises et, pour la dernière fois, le 20 janvier 1932. La cicatrice était souple, les creux axillaires et sus-claviculaires libres, état général parfait. Nous pouvons considérer en somme qu'elle est en état de guérison actuelle complète, après une survie post-opératoire de deux ans et sept mois.

L'examen histologique de la pièce opératoire, pratiqué sur plusieurs fragments larges comprenant les zones centrales et périphériques de la tumeur, a montré deux aspects morphologiques différents :

Au centre existe un nodule arrondi de 1 centimètre de diamètre environ (voir fig. 1) formé d'épithélioma dendritique. Les cellules sont régulières, cylindro-cubiques, un petit nombre seulement présente des gouttelettes intraprotoplasmiques de sécrétion colorable par le muci-carmin. Activité mitotique nulle.

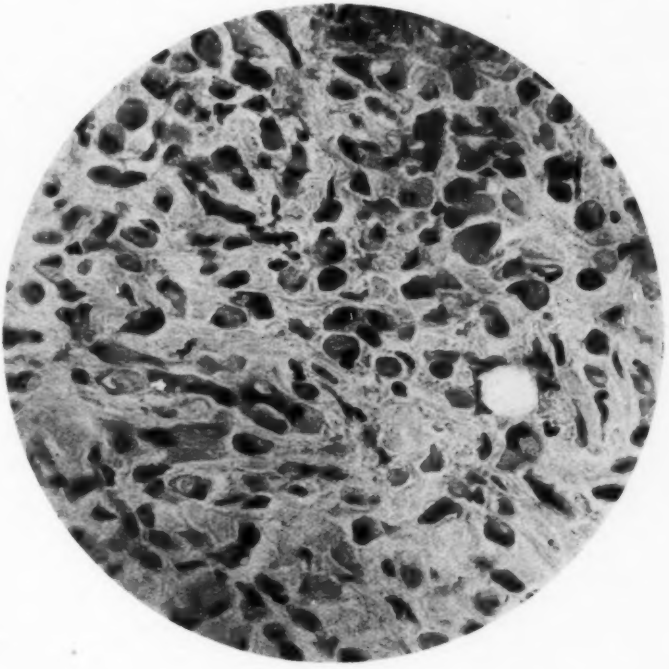

FIG. 3. — *Fort grossissement montrant l'aspect en chaton de bague des cellules indépendantes mucipares.*

Stroma dense, muci-carminophile, très fibreux, encerclant bien le nodule à la façon d'une capsule.

La majeure partie de la tumeur, et principalement les zones d'extension périphériques, est formée par un épithélioma atypique de forme très particulière. Les cellules sont isolées les unes des autres. Elles ont un noyau souvent en forme de croissant, rejeté à la périphérie. La masse protoplasmique est refoulée par une très volumineuse gouttelette de mucus, donnant ainsi à l'ensemble de la cellule un aspect caractéristique en chaton de bague, telle qu'on le voit par exemple dans certaines métastases ovariennes (type Krükenberg), de tumeurs

digestives, ou dans quelques formes de linite plastique. La dénomination de cellules à linite donnée par de nombreux auteurs à ce type morphologique est donc très erronée, puisqu'elle tendrait à faire croire que cet aspect ne se rencontre que dans les tumeurs gastriques. L'activité mitotique de ces éléments paraît nulle. Il existe, mais très rarement, quelques boyaux pleins dont certains sont en voie de calcification.

Le stroma est dense et fibreux. A la périphérie apparaît une métaplasie fibro-

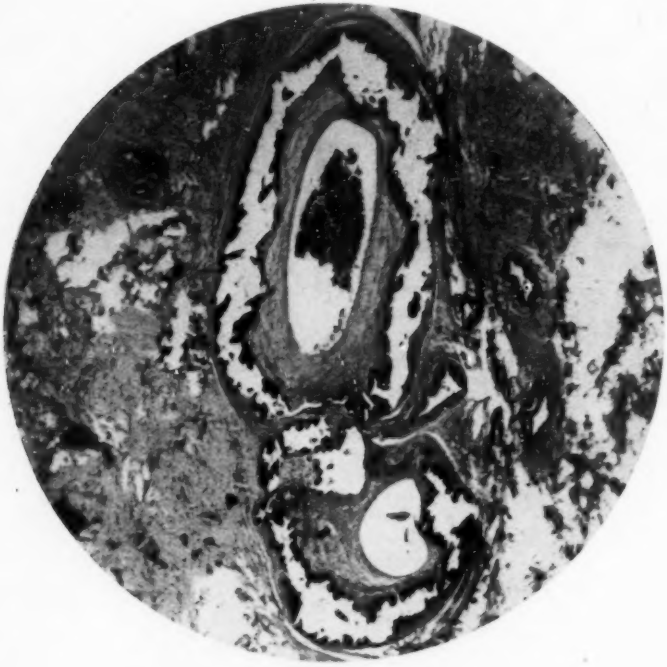

FIG. 4. — *Calcification de la paroi d'une artère.*
La zone d'endartérite thrombosante fibreuse est franchement colorable par le muci-carmin.

blastique constante du tissu adipeux au niveau des pointes d'extension. Par contre, le derme ne montre aucune adaptation réactionnelle à l'envahissement néoplasique. Pas de mucicarminophilie de la trame conjonctive. Hypergénèse élastique importante. Notons de plus la présence de lésions d'endartérite au niveau d'une artère de moyen calibre dont la tunique interne est épaissie par un tissu conjonctif jeune, dont la substance fondamentale présente une affinité tinctoriale nette pour le muci-carmin. Au niveau de la limitante interne existe une large zone calcifiée.

Un certain nombre de points nous semblent dignes d'être relevés dans cette observation anatomique.

Il nous paraît d'abord possible de comprendre, d'après les faits histologiques, la lenteur d'évolution de cette tumeur. Il est probable que le début de cette tumeur s'est fait sous forme d'un épithélioma dendritique dont on connaît bien la lenteur d'évolution clinique et dont nous voyons encore la trace sur nos préparations. On a pu reprocher à la tentative de groupement anatomo-clinique, dont nous avons exposé ailleurs les directives, de ne tenir compte de la structure de la tumeur qu'au moment même de l'intervention et de ne pas pouvoir par suite apprécier les variations évolutives de malignité auxquelles obéit toute tumeur. Or, nous pensons que chaque stade de malignité différente peut laisser une trace histologique et que, dans un grand nombre de tumeurs, il est possible de retrouver, par la comparaison entre les zones centrales et les zones périphériques, les étapes successives de l'activité de la tumeur. Notre observation actuelle est, à ce point de vue, très démonstrative.

D'autre part, dans une revision récente de 88 observations complètes de tumeurs du sein, nous avons rencontré 5 formes à cellules indépendantes : 4 des malades sont mortes rapidement. C'est dire que, d'accord avec Delbet, nous attribuons à cette forme une malignité particulière.

Par opposition, la bénignité relative des épithéliomas sécrétants nous paraît devoir être admise. Or cette tumeur, cinquième cas de la série rappelée ci-dessus, présente les deux caractères réunis. Comment devons-nous interpréter les faits du point de vue pronostic ? Il nous paraît logique, devant cet ensemble contradictoire, de chercher ailleurs des tests pronostiques. Dans le domaine clinique, nous relevons un certain nombre de facteurs défavorables : tumeur volumineuse, adhérente à la peau, avec adénopathie axillaire. Par contre, la lenteur d'évolution peut permettre d'être plus optimiste. Remarquons néanmoins qu'une longue phase de l'évolution peut être rapportée au stade dendritique, dont la présence est prouvée, et que la majeure partie de la tumeur d'infiltration atypique est beaucoup plus récente. En somme, les facteurs cliniques du pronostic, quoique incertains, sont plutôt de fâcheux augure.

Les autres caractères histologiques : absence de mitoses, calcification de quelques boyaux épithéliomateux, stroma fibreux, élastique, bien systématisé, avec métaplasie fibroblastique de la graisse, sont en faveur d'un pronostic favorable et paraissent devoir emporter la conviction.

L'évolution clinique, actuellement favorable, confirme notre opinion. Nous nous excusons d'avoir insisté sur ces données, mais nous pensons avoir ainsi fait comprendre la façon dont nous concevons le pronostic post-opératoire dans les cancers du sein.

Un dernier point retiendra notre attention : c'est la valeur et l'histogénèse de la muci-carminophilie de la trame conjonctive. Certains auteurs pensent qu'il s'agit d'une sécrétion muqueuse par les cellules tumorales avec inversion de la polarité sécrétoire. Nous croyons qu'à côté de ces phénomènes de muci-parité, dont nous ne contestons pas l'existence, peuvent exister des phénomènes de métamorphisme de la substance fondamentale, amenant la transformation de la substance collagène sinon en mucine, du moins en un autre dérivé protidique possédant les mêmes affinités tinctoriales. Nageotte a montré ici même que le phénomène pouvait être prouvé dans certaines circonstances.

A l'appui de notre opinion, nous mentionnerons l'absence de corrélation entre les phénomènes de sécrétion intraprotoplasmique indubitables de mucus et la muci-carminophilie de la trame, qui paraissent entièrement indépendants l'un de l'autre. Cette observation en est un exemple. D'autre part, il nous paraît difficile d'affirmer la spécificité élective du muci-carmin pour le mucus, alors qu'un certain nombre de substances conjonctives sont colorables par cette technique en dehors de tout phénomène de sécrétion (gélatine de Warthon, myxomes, chondrine, etc.). Si, pour expliquer cette muci-carminophilie de la substance fondamentale dans les cancers, l'on n'admet qu'une seule hypothèse, on se doit de généraliser le processus et d'expliquer par la même théorie tous les faits similaires. Comment peut-on par suite expliquer, par les seuls phénomènes d'une sécrétion cellulaire de mucus, la colorabilité par le muci-carmin des tissus cités, ou, ainsi que notre observation nous en donne un exemple, la même coloration du tissu conjonctif néoformé dans les artérites fibreuses ? Il nous apparaît donc qu'il est bien difficile d'admettre que ces phénomènes de muci-carminophilie de la trame conjonctive soient uniquement dus à des sécrétions cellulaires.

Discussion. — *M. Doubrow.* — Je suis tout particulièrement heureux de féliciter MM. Leroux et Perrot de leur intéressante communication. Dès 1923 (1), j'ai eu l'occasion d'étudier les phénomènes sécrétoires dans les tumeurs du sein (MM. Delbet et Mendaro n'ont publié leur premier mémoire concernant cette question que le 29 avril 1925). Je voudrais insister aujourd'hui sur la nécessité de l'emploi des techniques mitochondriales, et de l'étude histo-chimique des lipides lorsqu'on veut analyser les caractères sécrétoires des tumeurs mammaires.

J'ai pu montrer, en effet, que l'épithélium des tumeurs mammaires présente différents stades d'activité sécrétoires comparables à ceux qu'on observe au cours du fonctionnement de la glande mammaire normale. Les protides et les lipides se comportent dans ces phénomènes comme ceux d'une glande en période de développement gravidique ou de lactation. Il n'en est pas de même pour les glucides, car je n'ai pas trouvé de lactose dans les tumeurs du sein.

Il m'est impossible de suivre M. Delbet dans ses déductions, en ce qui concerne la substance mucicarminophile; la cellule mammaire, à aucune phase de son activité sécrétoire, n'est une cellule mucipare. On peut donc poser la question préalable de savoir si la substance mucicarminophile représente réellement un produit de sécrétion, ou s'il s'agit d'une dégénérescence mucoïde partielle du protoplasma cellulaire.

Sur le terrain clinique, l'hypothèse de M. Delbet a fait l'objet d'un contrôle minutieux de la part de M. Ivan Bertrand, dont les recherches infirment les conclusions un peu schématiques de M. Delbet. Mais il ne s'en suit pas que l'étude de la sécrétion, et surtout de son mécanisme histo-physiologique, dans les tumeurs mammaires, soit dépourvue d'intérêt. Je crois, au contraire, qu'elle en présente un, tout à fait considérable, car, *avec une technique appropriée*, elle permet des constatations très précises :

1° Dans les tumeurs bénignes du sein, les produits de sécrétion sont

(1) *C. R. Soc. Biol.*, t. 89, p. 1048. — *Ibid.*, t. 90, p. 225. — *Ibid.*, t. 90, p. 1248. — *Thèse de Méd.*, Lyon, 1924. — *Bull. d'Histologie*, t. II, p. 51.

extériorisés et leur résorption est assurée par les éléments conjonctifs (cellules lipophages).

2° Tant que la cellule adénomateuse sécrétante extériorise ses produits de sécrétion, le rapport nucléo-cytoplasmique reste à peu près invariable (autour de 4,4).

3° La rétention des produits de sécrétion semble être à la base de la cancérisation de la cellule adénomateuse sécrétante : elle se traduit morphologiquement par la disparition de la polarité fonctionnelle, par la désorientation et les modifications morphologiques du chondriome, par un changement du rapport nucléo-cytoplasmique au profit du noyau (il devient 2,8 environ).

Au point de vue physiologique, ces constatations morphologiques posent un problème de grande importance. On doit se demander si la cellule néoplasique ne se trouve pas en état de surcharge énergétique, et quel est d'autre part son état de perméabilité, donc la possibilité des échanges extérieurs.

Car le protoplasma actif au sein duquel se font les échanges diminue *au prorata* des enclaves deutoplasmiques élaborées. Le rapport nucléo-cytoplasmique se trouve vicié de ce fait, et l'on connaît son importance dans le rythme de la division cellulaire.

On voit combien l'étude du mécanisme des phénomènes sécrétoires dans les tumeurs peut être intéressante au point de vue de la pathologie générale du cancer, mais je crois qu'il faut la poursuivre avec des techniques appropriées auxquelles la simple recherche de la mucicarminophilie ne peut se substituer.

RÉSULTATS ÉLOIGNÉS DE L'AMPUTATION DE JAMBE A GRAND LAMBEAU POSTÉRIEUR

(avec dissection de deux moignons)

par

P. Huard et M. Montagné.

La technique la mieux réglée d'amputation de jambe à lambeau postérieur est pour nous celle de Marcellin Duval.

E. Quénu l'a prônée à maintes reprises, en la considérant comme un « grand perfectionnement » apporté à la technique de l'amputation de jambe et « le procédé le meilleur ».

« J'ai très souvent pratiqué, dit-il, l'amputation de jambe par le procédé à lambeau postérieur. C'est à mes yeux le procédé de choix depuis que je l'ai étudié avec Marcellin Duval lui-même. Comme celui-ci, je fais toujours une opération anatomiquement conduite. » (*Société de Chirurgie*, 1908.)

Chaput dit de la méthode de M. Duval, rajeunie par Phocas (*Société de Chirurgie*, 1918), que :

« La section du soléaire et la mise à nu des vaisseaux et nerfs profonds, est rationnelle, anatomique et très chirurgicale. »

Enfin, voici l'opinion de Tuffier (*Société de Chirurgie*, 3 décembre 1903) :

« Je connais des malades qui, par les procédés anciens, marchent sûrement sur le moignon, un par exemple chez lequel, par le procédé de M. Duval, j'ai eu un moignon très bien étoffé. »

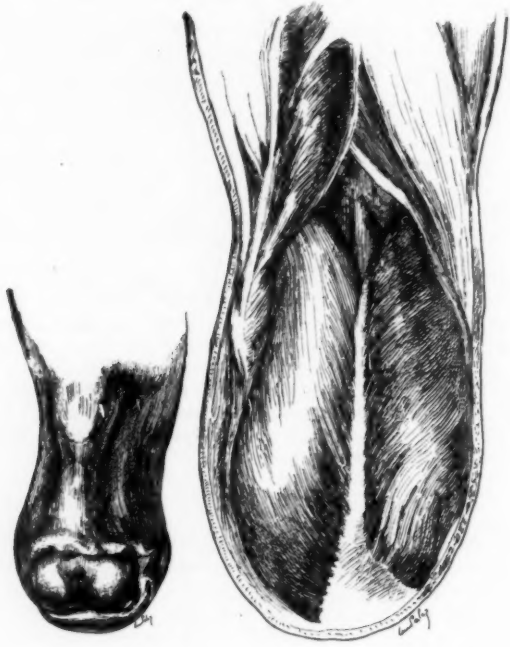

FIG. 1. — *Dissection d'un moignon d'amputation de jambe, au lieu d'élection, par le procédé de Marcellin Duval ; résultat dix ans après l'opération* (d'après un dessin original de Marcellin Duval), *réunion par seconde intention.*

Moignon magnifique aussi étoffé à son extrémité qu'à sa base, et n'ayant subi aucune atrophie ; jumeaux conservés presque intégralement, dans un état à peu près normal ; à leur partie déclive, à 2 centimètres seulement au-dessus du trait de section des os, une lame musculaire de faible étendue a subi la transformation fibreuse. Diamètre transversal du moignon, à 6 centimètres au-dessus de la section du tibia : 14 centimètres. Dans le cartouche, aspect extérieur du moignon.

Eugène Rochard (élève de Marcellin Duval qui était l'ami de son père) et Phocas, ont également défendu ce procédé.

Précisons qu'on taille : 1° deux grands lambeaux superficiels (l'antérieur cutané, le postérieur musculo-cutané) ; 2° deux lambeaux musculaires profonds (antérieur et postérieur) identiques à ceux de la sus-malléolaire (fig. 1).

Nous avons complètement renoncé à la dissection du lambeau antérieur cutané. Les trois lambeaux restants suffisent pour assurer au moignon une matelassure remarquable (1).

Si les résultats éloignés de cette amputation sont connus, il n'en reste pas moins vrai qu'aucune dissection de moignon n'a encore été publiée. Nous croyons donc utile de rapporter les deux observations ci-dessous :

Observation I (voir fig. 1). — Il s'agit d'un moignon d'amputation de jambe au lieu d'élection. Les notes que nous avons retrouvées dans les papiers de

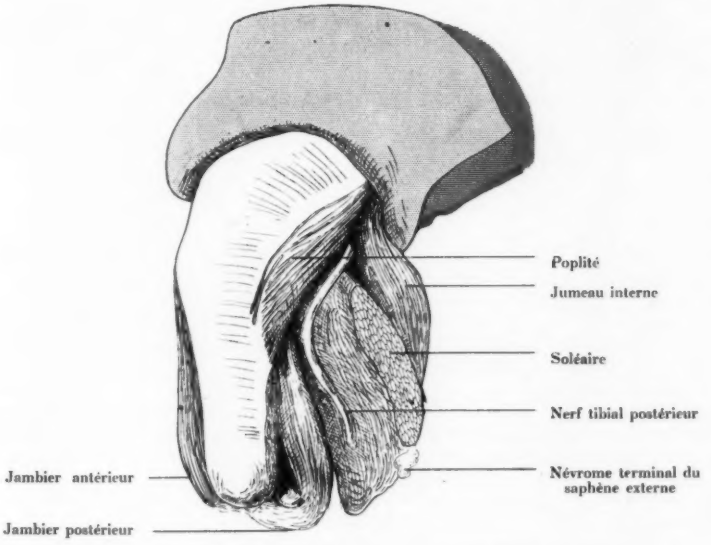

Fig. 2. — *Dissection d'un moignon d'amputation de jambe* (observation personnelle).

Marcellin Duval mentionnent ce qui suit : « Réunion par seconde intention; mort dix ans après d'une affection de poitrine. Moignon magnifique aussi étoffé à son extrémité qu'à sa base, et n'ayant subi aucune atrophie. Les jumeaux sont conservés presque intégralement, dans un état à peu près normal ; à leur partie déclive, à 2 centimètres seulement au-dessus du trait de section des os, une lame musculaire de faible étendue a subi la transformation fibreuse. »

Diamètre transversal du moignon, à 6 centimètres au-dessus de la section du tibia : 14 centimètres.

Du vivant du sujet, le résultat fonctionnel était excellent.

(1) Pour plus de détails, voir Huard et Montagné : « Technique et appareillage de l'amputation de jambe au tiers supérieur. » (*Marseille Médical*, 1931.)

Observation II (personnelle) (voir fig. 2). — Malgache de vingt ans, amputé un an auparavant pour tumeur blanche du cou-de-pied avec infection secondaire et ostéomyélite surajoutée du calcanéum et du péroné. Il y eut réunion du moignon sans fistule, malgré une légère suppuration. Décès par septicémie tuberculeuse chronique, après apparition d'une tumeur blanche du poignet et de deux tumeurs blanches du coude.

La dissection du moignon de jambe montre un moignon fort bien étoffé, eu égard à l'état de cachexie extrême du sujet. Le tibia et le péroné (scié 1 centimètre plus haut) sont recouverts par un double matelas musculaire formé par :

1° La suture des deux petits lambeaux antérieur et postérieur.

2° Le grand lambeau postérieur.

Les nerfs tibial postérieur et sciatique poplité externe sont réséqués au-dessus du niveau de la section osseuse et ne présentent pas de névromes. Les artères sont perméables jusqu'à l'extrémité distale des lambeaux.

NOTE SUR LA MORPHOLOGIE D'UN STERNUM PORTUGAIS

par

Luis de Pina

Le sternum, un des os plus variables du squelette, peut présenter des formes extraordinaires, pareilles à ceux qu'on observe chez des animaux inférieurs.

Les causes de ces variations peuvent être pathologiques quelquefois.

Le professeur Anthony, qui a étudié très largement cet os, dans la série animale, a décrit son ossification et sa morphologie et nous a donné le résultat de son travail (1).

L'extrémité inférieure du sternum chez les Prosimiens et Primates inférieurs (Archæopithecus, Catarrhiniens et Platyrrhiniens) semble l'extrémité postérieure du même os chez les Carnassiers (*sternebræ* isolées).

Le sternum, plat et court, de l'Homme et des *Hominidæ*, présente les sternèbres plus ou moins fusionnées.

Le professeur Anthony a démontré que le développement rudimentaire de l'extrémité postérieure du sternum indique une régression :

« Plus est avancée la régression d'un sternum, plus les sternèbres tendent à la synostose (2). »

La longueur et la largeur du sternum sont dans une inverse proportion avec la hauteur de la cage thoracique.

Le professeur Anthony écrit encore : « Le sternum est en voie de régression avancée et rapide, et c'est ce qui explique les différences morphologiques, non seulement suivant les espèces, mais même suivant les individus qu'on observe à la partie postérieure (3) ».

Quelques-uns de ces types morphologiques, chez l'Homme, sont semblables à celui que présente l'Orang (professeur Matiegka) (4). Lubosch

(1) Anthony (R.) : « Notes sur la morphologie du sternum chez les Mammifères. » (*Bull. et Mém. de la Soc. d'Anthrop. de Paris*, t. II, 5e série, 1901.)

(2) Anthony (R.) : *op. cit.*

(3) Id. : *ibid.*

(4) Matiegka : « Sternum orangoideum. » (*Anthropologie*, I, 1923, Prague.)

ne réfère pas ces variations dans un de ces travaux sur l'anatomie comparée du sternum (1).

Matiegka en a décrit quatre types : I. Primatoïde (Lubosch); II. Hominidien (Lubosch); III. Extrême hominidien, et IV. Orangoïde.

Il y a, cependant, des formes de transition. Une de ces formes est représentée dans le sternum que je vais décrire et qui appartient au Musée d'Anatomie de Porto (pièce n° 28) (fig. 1).

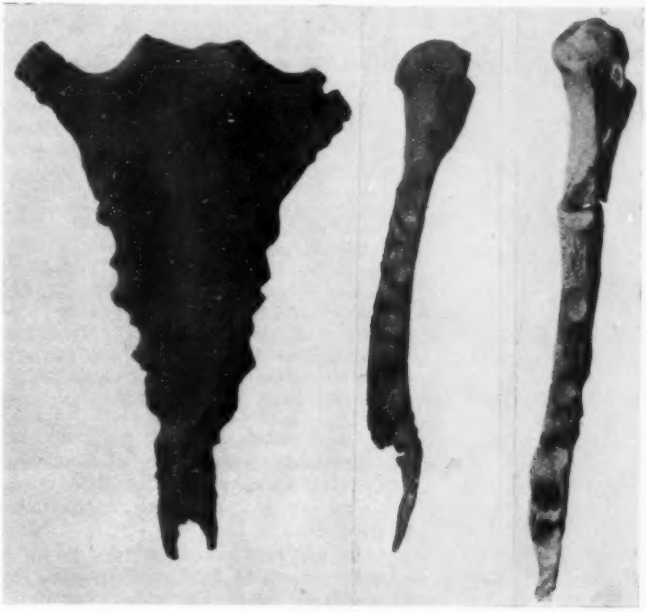

FIG. 1. — *Sternum anormal.*

La forme de cet os est parfaitement triangulaire ; les classiques pièces dont il se compose ordinairement sont soudées; le xyphisternum, irrégulièrement ossifié et développé, présente un orifice incomplet.

Les faces du sternum sont presque planes et lisses. Chaque bord latéral présente 7 facettes destinées à l'articulation des côtes cartilagineuses.

Les dimensions de l'os sont les suivantes :

Longueur totale	147	mm.
Largeur maximum du mésosternum	42	—
Largeur minimum du mésosternum	20	—

(1) LUBOSCH : « Formverschiedenheiten am Korper d. menschl. Brustbeins morph. » (*Jahrb.*, Bd. 51, 1920 ; réf. par MATIEGKA).

Distance entre les bases du manubrium et du xyphisternum	120	mm.
Longueur du xyphisternum	30	—
Longueur du manubrium	81	—

La moyenne portugaise de quelques-unes de ces mesures sont (1) :

Fig. 2. — *Sternum normal.*

Longueur totale	141,2	mm.
Largeur maximum du mésosternum	42	—
Largeur minimum du mésosternum	39,6	—

La forme de l'os semble bien la forme orangoïde, ne présentant pas toutes ses caractéristiques ; Matiegka a vu que, dans le type orangoïde, il y a 6 facettes pour les cartilages des côtes; dans le type hominidien, il y en a huit. Dans ce sternum, la première facette supérieure est très allongée, comme dans le sternum orangoïde.

Cependant, chez les types hominidien et orangoïde, la courbure des faces est très prononcée, ce qu'on n'observe pas dans le sternum que je présente.

Sa forme est semblable aux formes 4 et 7, établies par Matiegka dans son travail; elles correspondent aux types orangoïdes.

On ne peut pas faire quelques considérations à propos du squelette thoracique de l'individu auquel appartenait cet os, parce qu'on ne le possède pas (identification inconnue).

Le professeur Loth a établi la comparaison entre la morphologie du sternum et le développement de la cage thoracique, chez les Primates (2). On y peut voir les respectives formes sternales, en les comparant avec celle de la pièce que j'ai présentée dans cette petite note.

(Travail de l'Institut d'Anatomie de Porto.
Directeur : Professeur J. A. Pires de Lima.)

(1) Correia (Mendes) : « Osteometria portuguesa. Cintura escapular. » (*Annaes da Academia Polytechnica*, Coimbra, t. XIII, 1919.)

(2) Loth (Edward) : *Anthropomorphologie miesni. Problemat normalnej budowy czlowieka*, Lwow, 1921.

LA SYNOSTOSE PYRAMIDO-SEMI-LUNAIRE
(Etude anatomique)

par

J. Dupas et P. Badelon.

La synostose pyramido-lunaire observée pour la première fois par Sœmmering (1) serait, d'après Kniecamp (2), la plus fréquente des anomalies de réduction des os du carpe.

Cependant, les travaux publiés sur cette malformation se résument à de simples observations radiographiques occasionnelles, et l'accord ne semble pas être fait entre les auteurs sur l'origine congénitale ou pathologique de cette soudure. Epstein (3), en particulier, l'attribue à un vice de développement dont d'ailleurs la signification lui échappe, puisque l'ossification des deux os est bien distincte.

Moutier (4), au contraire, à la suite des communications de L'Heureux (5) et de Sorrel (6) à la Société de Chirurgie, pense que cette synostose relève d'une arthrite de la première enfance, d'origine tuberculeuse et restée ignorée du porteur.

Ayant eu l'occasion d'en rencontrer plusieurs cas à l'amphithéâtre au cours de préparations articulaires, nous nous proposons d'en rapporter ici l'étude anatomique qui confirme, à notre avis, l'origine congénitale de cette malformation.

En premier lieu, notons que nos découvertes ont été faites sur deux sujets *noirs* âgés de vingt ans environ, et que l'anomalie s'est révélée chez chacun d'eux *bilatérale*.

Pour Kniecamp, la synostose ne serait jamais complète en ce sens « qu'il existe toujours, du côté de sa face médio-carpienne, une encoche plus ou moins profonde, plus ou moins large correspondant à l'interligne normal ».

Sur un carpe, nous avons bien observé une légère démarcation entre le pyramidal et le semi-lunaire sous forme d'une petite rainure en coup d'ongle occupant la face inférieure de l'os, à l'union de sa moitié externe avec celle interne. Mais, sur les trois autres carpes, la fusion des deux os nous est apparue *complète* et *parfaite*, sans irrégularité du côté des surfaces articulaires ou non articulaires, témoignant une séparation primitive des deux os (voir photos ci-contre).

(1) Sœmmering (cité par Testut) : *Traité d'anatomie humaine*, t. I, « ostéologie du carpe ».

(2) Kniecamp (W.) (Berlin) : « Grand os accessoire et synostose pyramido-lunaire dans la radiographie du poignet humain. » (*Archiv. für orthopädische und Unfall-Chirurgie*, t. XXVIII, fasc. 3, 23 juillet 1930, pp. 460-467.)

(3) Epstein (J.) (Jérusalem) : « Un cas d'anomalie congénitale des os du carpe. » (*Archiv. für orthopädische und Unfall-Chirurgie*, t. XXVII, fasc. 2, 29 mai 1929, p. 266.)

(4) Moutier (G.) : « Analyses des travaux de Kniecamp et Epstein. » (*Revue d'Orthopédie et de Chirurgie*, t. XVII, 1930, p. 273; t. XVIII, 1931, p. 368.)

(5) L'Heureux (Marcel) : « Carpe à une seule rangée (rapport d'Albert Mouchet). » (*Bull. et Mém. de la Soc. nat. de Chirurgie*, n° 2, janvier 1926.)

(6) Sorrel (Etienne) : « Des arthrites tuberculeuses localisées du poignet chez l'enfant. » (*Bull. et Mém. de la Société nat. de Chirurgie*, séance du 27 janvier 1926, t. LII, 1926, pp. 86 à 91.)

Par ailleurs, la dissection de nos quatre poignets nous a permis de constater l'intégrité anatomique des autres os du carpe et de leurs articulations.

L'os pyramido-semi-lunaire, ainsi différencié, réunit les caractères morphologiques suivants :

Allongé dans le sens transversal et incurvé en bas et en dedans, plus

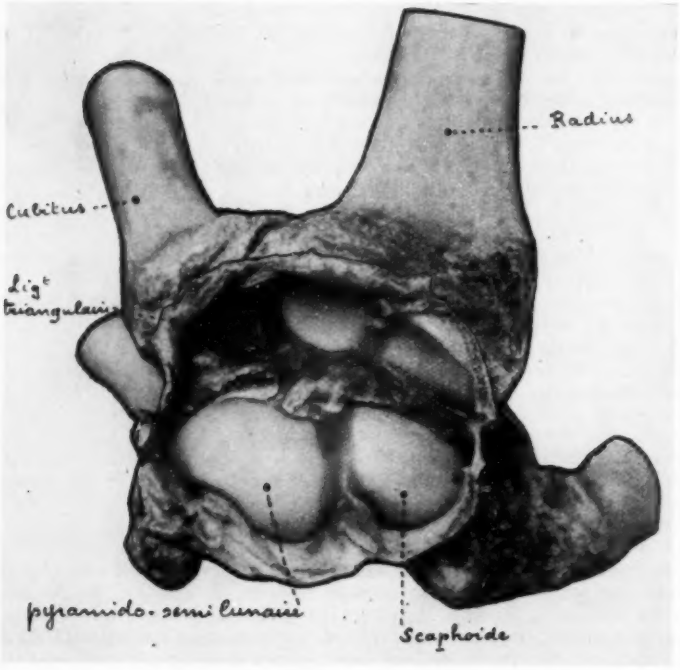

FIG. 1. — *Articulation radio-carpienne ouverte à sa partie antérieure et montrant la face supérieure du pyramido-semi-lunaire.*

large et plus haut dans sa partie externe que dans celle interne, cet os affecte grossièrement la forme d'un cimier de casque et nous présente 6 faces :

1° Une *face supérieure* (radio-carpienne, voir fig. 1) ovalaire et régulièrement convexe dans tous les sens, constituée entièrement par une facette articulaire lisse en forme de haricot à hile antérieur. Cette facette s'articule avec la facette lunaire du radius en dehors et avec le ligament triangulaire de l'articulation radio-cubitale inférieure en dedans.

2° Une *face inférieure* (médio-carpienne, voir fig. 2) triangulaire à

sommet interne, constituée entièrement par une facette articulaire concave dans le sens transversal, concave également dans le sens antéro-postérieur, mais seulement dans sa moitié externe répondant à la tête du

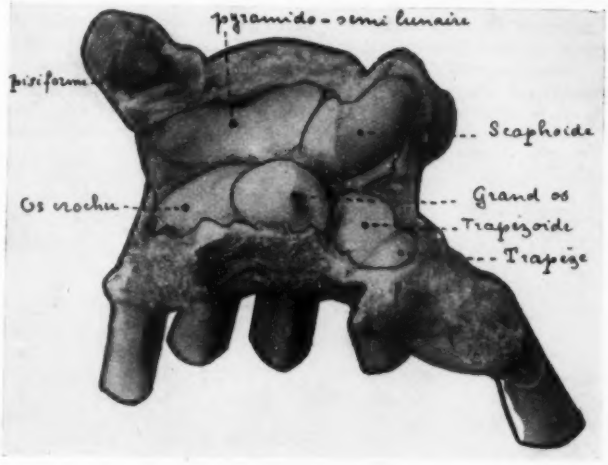

FIG. 2. — *Articulation médio-carpienne ouverte à sa partie antérieure et montrant la face inférieure du pyramido-semi-lunaire.*

FIG. 3. — *Le pyramido-semi-lunaire (vue dorsale).*

grand os; sa moitié interne, articulée avec la face supérieure de l'os crochu, est légèrement convexe d'avant en arrière et de dehors en dedans.

3° Une *face externe* (scaphoïdienne) en forme de croissant à conca-

vité dirigée en bas. Cette face répond à la description qu'en a donné Kuentz (1) pour le semi-lunaire normal. Elle comprend deux surfaces distinctes : l'une inférieure plane et lisse articulaire pour le scaphoïde; l'autre supérieure, déprimée et rugueuse, destinée à l'insertion d'un ligament interosseux plus épais et plus résistant que le ligament scapho-lunaire normal. Ce ligament se prolonge en avant par le ligament radio-scapho-lunaire profond signalé par Kuentz, et en arrière par un ligament analogue en Y, dont le faisceau lunaire vient se fixer dans une fossette occupant l'angle supéro-externe de la face postérieure de l'os

FIG. 4. — *Aspect radiographique du carpe dans un cas de synostose pyramido-semi-lunaire.*

(cette fossette, que nous appellerons postéro-externe pour la distinguer de celle antéro-externe de Kuentz, sera décrite plus loin).

4° Une *face antérieure* (palmaire) large, rugueuse et déprimée à sa partie moyenne, où elle est criblée de trous vasculaires; sur elle, à ce niveau, prend insertion le faisceau cubito-carpien du ligament antérieur du poignet et se détache un petit faisceau accessoire pour la face antérieur du grand os.

Son extrémité externe fait saillie en bas et en avant, donnant attache au faisceau radio-carpien du ligament antérieur du poignet. Son extrémité interne, également saillante en avant, supporte une petite facette

(1) KUENTZ : « Les géodes du semi-lunaire. » (*Thèse* de Lyon, 1923.)

ovalaire et plane orientée obliquement en haut et en dehors et destinée à s'articuler avec le pisiforme.

Nous n'avons pas constaté de communication entre cette articulation et celle radio-carpienne.

5° Une face *postérieure* (dorsale, voir fig. 3) convexe transversalement, étroite et percée de trous vasculaires à sa partie moyenne ; elle s'élargit à ses deux extrémités, celle externe se terminant en bas par un tubercule saillant. C'est au-dessus de ce tubercule que siège la fossette postéro-externe signalée précédemment et qui donne attache au faisceau ligament profond, détaché de l'encoche postérieure du radius (voir fig. 1), faisceau distinct du ligament radio-carpien postérieur qui lui va s'insérer dans la portion interne de cette face postérieure.

6° Une *face interne* réduite à un tubercule qui prolonge en dedans et en bas la face postérieure de l'os. Cette saillie, qui supporte en avant la facette articulaire pisiformienne, donne insertion au faisceau postérieur du ligament latéral interne du poignet.

La synostose pyramido-lunaire s'accompagne donc d'une absence des ligaments palmaire et dorsal de l'arthrodie normale et d'un développement très marqué des attaches de l'os au scaphoïde d'une part et à la glène antibrachiale d'autre part.

La conformation intérieure de l'os observée sur des coupes, et telle qu'elle apparaît sur les images radiologiques (voir fig. 4), est caractérisée enfin par une homogénéité parfaite de son architecture.

La masse centrale de tissu spongieux ne présente aucune fissure, aucune différence dans sa trabéculation. Elle est englobée par une lame de tissu compact dont l'épaisseur est remarquable au niveau de la face inférieure de l'os. Partout ailleurs, fort mince en effet, elle atteint là plus de 2 millimètres. De cette lame basale concave, les travées osseuses s'élèvent verticalement vers la convexité de l'os, parallèlement à l'axe général du membre.

L'anatomie comparée nous fournit des exemples de réduction numériques des pièces carpiennes par soudure : la plus répandue en ce qui concerne les os de la première rangée du carpe est celle du scaphoïde (radial ou naviculaire des zoologues) et du semi-lunaire (intermédiaire) qui existe chez de nombreux carnivores et rongeurs; celle du pyramidal (cubital ou triquètre des zoologues) et du semi-lunaire est plus rare (« chez certains crocodiles, dit Cuvier (1), la première rangée du carpe est formée de deux os : un radial et un cubital, ce dernier beaucoup plus grand que le premier, a entre lui et le cubitus, un peu en dehors, un os arrondi situé comme le pisiforme... »).

Pour toutes ces raisons anatomiques et surtout devant le fait répété, déjà signalé dans un cas de Sœmmering, de la bilatéralité de l'anomalie jointe à l'intégrité anatomique des autres os du carpe et de leurs articulations, nous pensons que la synostose partielle ou complète pyramido-lunaire est une malformation de nature congénitale, plus fréquente dans la race noire que dans celle blanche, et distincte des synostoses carpiennes acquises, séquelles d'arthrites limitées infantiles.

(Travail de l'Ecole de Médecine navale de Toulon.)

(1) Cuvier (G.) : *Leçons d'anatomie comparée*, t. I, édit. Crochard.

TUMEURS MUSCULAIRES MULTIPLES DÉVELOPPÉES SUCCESSIVEMENT CHEZ UNE MÊME MALADE

(Contribution à l'étude de la métamorphose cellulaire) (1)

par

L. Portes et P. Isidor.

Une femme de quarante-huit ans, sans aucun passé pathologique, présente successivement trois tumeurs : l'une, dans le myomètre, constituée par de nombreux nodules d'apparence fibro-myomateuse, l'autre dans le sein gauche, la troisième dans la cavité pelvienne. Chacune d'elles présentait tous les caractères macroscopiques de bénignité des plus rassurants.

Ces trois tumeurs, accompagnées de phénomènes morbides dont les plus frappants sont, d'une part les hémorragies, d'autre part la fièvre, sont facilement extirpées peu de temps après leur apparition.

Un mois après l'ablation de la tumeur pelvienne, la malade meurt après une période de cachexie et après avoir présenté un syndrome pulmonaire terminal.

L'autopsie n'a pu être pratiquée.

ÉTUDE ANALYTIQUE DES TROIS TUMEURS

I. Tumeur utérine.

1° *Examen de la pièce.* — Son aspect est celui d'un utérus farci de nodules fibro-myomateux dont la couleur d'un beau blanc nacré et les limites nettes font éliminer à première vue l'hypothèse de tumeur maligne. Les annexes sont normales.

2° *Etude histologique.* — a) *Muqueuse.* Elle est le siège d'un processus d'inflammation chronique.

b) *Paroi musculaire.* Le muscle sain est relégué dans les régions sous-péritonéales. L'envahissement tumoral paraît donc bien, par ce fait même, considérable.

c) *Zones de transition.* Si l'on s'écarte progressivement des régions sous-péritonéales, on est frappé par l'hypertrophie, le raccourcissement et la perte de l'acidophilie des fibres musculaires lisses. Leur noyau devient alors monstrueux, les divisions se font nombreuses et atypiques, et l'on arrive dans une région où les éléments présentent la forme et la structure de fibroblastes cancéreux.

Notons, en outre, que certains éléments présentent un aspect franchement tumoral, mais conservent encore leurs caractères musculaires. Le stroma est, à cet endroit, réduit à de minces fibrilles collagènes.

d) *Zones atypiques.* On y note un polymorphisme cellulaire des plus nets; des cellules de toutes dimensions, de toutes formes se côtoient : petits éléments lymphocytoïdes, cellules épithélioïdes, cellules fusiformes, plasmodes, etc., etc.

e) *Zones à grosses cellules rondes dissociées.* Les éléments sont ici arrondis, ont la dimension d'un grand mononucléaire et sont isolés les uns des autres ou revêtent de minces tractus conjonctifs. Leur noyau, en général refoulé à la périphérie, est hypertrophié, bourgeonnant.

(1) Ce travail sera publié prochainement *in extenso* dans un numéro des *Annales de Gynécologie et Obstétrique.*

f) *Zones nécrotiques.* Nombreuses et de grandes dimensions, elles constituent des plages arrondies où l'on reconnaît encore la silhouette des éléments constituants. Elles sont cerclées par une épaisse bande de sclérose.

g) *Zones inflammatoires.* Elles sont abondantes au contact de la muqueuse et parsèment les territoires tumoraux. Dans le muscle normal, on remarque une infiltration marquée du tissu conjonctif péri-vasculaire par des lymphocytes. Nous noterons, pour terminer, une réaction inflammatoire importante de la séreuse viscérale du péritoine.

II. Tumeur mammaire.

1° *Examen de la pièce.* — La tumeur est bien encapsulée, d'un beau blanc nacré à la coupe. Quelques petites zones ecchymotiques la parsèment.

2° *Etude histologique.* — La tumeur est, dans son ensemble, absolument dépourvue de tout élément glandulaire.

On y voit deux zones différentes : l'une est riche en longs éléments moniliformes, à noyau très allongé, disposés parallèlement les uns à côté des autres. Le stroma y est réduit à de très fines fibrilles de pré-collagène. Ces éléments constituent de véritables enveloppes épaisses autour de cavités vasculaires limitées par leur propre endothélium.

L'autre zone est presque complètement dépourvue d'éléments cellulaires. Elle est formée de fines fibrilles qui, émanant des régions décrites plus haut, semblent prolonger les éléments moniliformes. Certains de ces éléments se retrouvent dans les zones fibrillaires et concourent, parfois, à la formation de néo-capillaires.

A la périphérie du nodule tumoral, la structure change complètement : les cellules y sont plus courtes, fusiformes, disposées en tout sens. Elles limitent parfois des amas de cellules graisseuses. Toute cette zone est envahie par de très nombreux lymphocytes.

III. Tumeur pelvienne.

1° *Examen de la pièce.* — De consistance molasse et friable, on y distingue d'une part une portion rouge sombre ; d'autre part, s'imbriquant dans la première, une zone blanchâtre, plus résistante.

2° *Etude histologique.* — Les fragments de la région rouge sombre sont constitués par de larges sinus sanguins limités par des éléments néoplasiques assemblés en de minces tractus. On rencontre, en ces points, de très nombreux éléments plasmodiaux.

Les fragments prélevés dans la zone blanchâtre et ferme de la tumeur contrastent, par la richesse en cellules de toute sorte, avec les territoires précédents. On y rencontre, disposés sans ordre apparent, de gros éléments clairs, bourrés de nombreuses vacuoles, centrés d'un noyau monstrueux, parfois en mitose, de petites cellules fusiformes, allongées ou trapues, des cellules arrondies rappelant les lymphocytes et les lymphoblastes, enfin de volumineux plasmodes, fortement acidophiles, centrés d'un amas de très nombreux noyaux, comparables aux bourgeons syncytiaux des villosités placentaires, ou bien aux gros éléments des tumeurs à myéloplaxes. Çà et là, les éléments se raréfient et sont remplacés par un territoire de collagène dense, hyalin, dans lequel sont creusées de petites cavités enfermant une cellule rétractée, le tout ressemblant à une formation cartilagineuse.

Que faut-il penser de semblables aspects ?

Un point de clinique nous arrêtera tout d'abord.

Il est évident, comme l'a déjà fait remarquer M. P. Moulonguet, que le diagnostic de malignité de cette catégorie de tumeurs ne pourra, le plus souvent, être fait que par l'examen histologique.

De plus, cet examen ne devra pas être pratiqué sur un petit fragment de la pièce. Nous avons vu que le polymorphisme de nos trois tumeurs pourrait entraîner, dans ce cas, de multiples erreurs.

Si, du point de vue histo-pathologique, nous cherchons maintenant à élucider les processus de ces néo-formations, il faut se demander, ou bien si les tumeurs du sein et du pelvis sont des métastases de la tumeur primitive de l'utérus, ou bien si elles sont absolument étrangères les unes aux autres.

Certaines zones de la tumeur utérine, où les éléments musculaires évoluent vers une atypie complète, sont des plus comparables aux zones polymorphes de la tumeur pelvienne : mêmes plasmodes ; mêmes éléments bourrés de petites vacuoles, à noyaux bourgeonnant souvent en mitose; mêmes petites cellules arrondies; mêmes éléments fusiformes, très acidophiles, possédant quelques fibrilles marginales, fibrilles que l'on retrouve, en petit nombre, à la périphérie des grosses cellules arrondies.

Ces nombreux caractères communs, la situation de la néoplasie pelvienne, semblent bien plaider en faveur d'une tumeur de même nature que la tumeur utérine, à cela près que son atypie est plus avancée.

Le nodule mammaire est d'une interprétation plus délicate, et nous avons longtemps hésité sur ses origines.

Cependant, son aspect, les dispositions péri-vasculaires des plus nettes, de nombreux caractères histologiques paraissent bien démontrer qu'il s'agit d'une néo-formation *in situ*.

Sa structure est bien comparable, d'autre part, à celle de l'adéno-fibro myomatose, décrite récemment par MM. Grynfeltt et Guibert.

Il faut donc admettre l'apparition successive de tumeurs primitives en des points éloignés de l'organisme, mais intéressant toutes deux le tissu musculaire lisse.

Y a-t-il là coexistence pure et simple ou bien action d'un agent myotropique ? Le problème est des plus délicat à résoudre, comme l'ont fait remarquer récemment encore MM. Bilello et Montanini, et nous ne voulons que le poser.

Quelques zones inflammatoires que l'on pourrait, bien entendu, interpréter comme phénomènes secondaires, la fièvre observée chez la malade à l'apparition de chaque tumeur, seraient peut-être des facteurs en faveur d'une étiologie d'ordre infectieux.

Nous n'avons aucunement la prétention de conclure, en l'absence de tout test biologique nécessaire.

Nous ne retiendrons que les points suivants sur lesquels nous pensons, après de nombreux auteurs, qu'il faut insister :

1° La nécessité d'un examen histologique approfondi sur des fragments tumoraux de grande surface, dans tous les cas où rien cliniquement ne permet de penser à une évolution maligne.

2° Le classement de ces tumeurs parmi les léiomyomes malins, et non comme on aurait tendance à le faire après un trop rapide examen, dans la catégorie des sarcomes.

3° L'apparition successive, pour le moins curieuse, de tumeurs myomateuses péri-vasculaires éloignées dans le temps et dans leur localisation, se développant *in situ*.

4° Les modifications de structure et de forme que peut, en certains cas, prendre la cellule musculaire lisse, et que l'on peut si souvent observer aussi bien dans les processus cancéreux que dans les processus inflammatoires.

(Travail du Laboratoire d'Anatomie pathologique de la Clinique Baudelocque. Professeur A. Couvelaire.)

Discussion. — *M. Durante.* — Cette observation est intéressante à divers points de vue. Bien que la tumeur pelvienne, ou même certaines régions de la tumeur utérine aient l'aspect histologique de sarcomes à myéloplaxes, il s'agit cependant d'éléments d'origine musculaire, de myomes, et c'est un cas nouveau contribuant à la dissociation des sarcomes.

Ce polymorphisme, que l'on a longtemps considéré comme caractéristique de certains sarcomes, est des plus fréquents dans les altérations musculaires les plus diverses.

Les recherches de M. Isidor lui ont permis de suivre dans le sein l'évolution des cellules musculaires aux dépens du stroma conjonctif. Il ne s'agit donc pas là d'une métastase des tumeurs pelviennes, mais d'une tumeur apparue indépendamment dans le sein.

Vu la rareté des myomes du sein, la nature identique, au degré près, des tumeurs pelvienne et mammaire, il est difficile de voir là une simple coïncidence et l'on peut toujours se demander si ces divers néoplasmes ne relèvent pas d'une cause du reste indéterminée, agissant à la fois au niveau du sein et de l'utérus.

Enfin il faut noter que, dans le sein, les éléments musculaires néoplasiques forment des amas centrés par un vaisseau. L'évolution paraît périvasculaire. Elle peut donc être rapprochée des faits signalés antérieurement par Keiffer et surtout par Grynfeltt qui a pu suivre l'évolution de myomes périvasculaires dans les annexes utérines. Pillot avait noté ce rapport vasculaire dans les myomes utérins. Nous l'avons retrouvé dans une tumeur utérine que nous avons publiée en 1928, dans les *Annales d'Anatomie pathologique*. Elle est nouvelle, croyons-nous, dans une tumeur du sein.

M. R. Leroux. — La rareté des tumeurs musculaires lisses du sein me paraît un argument en faveur de la parenté entre la tumeur utérine et la localisation mammaire.

M. Doubrow. — L'intervention de M. Durante pose l'intéressant problème du potentiel myoblastique du tissu conjonctif dans les états pathologiques.

Bien que, depuis 1906, J. Renaut et Dubreuil avaient montré par leurs expériences sur le péritoine et la vaginale du bélier, la possibilité de la transformation en cellule musculaire lisse de la « cellule rhagiocrine » de Renaut, la signification pathologique de cette différenciation, de même que son mécanisme histo-physiologique, ne sont pas encore entièrement élucidés. M. Duesberg, dans ses très belles recherches sur l'histogénèse des neuro-fibrilles chez l'embryon du poulet avait précisé l'unité sous ce rapport du tissu mésenchymateux.

Dès 1911, M. Favre (de Lyon), a montré le rôle de la syphilis dans l' « inflammation constructive » chronique du tissu conjonctif ; récemment encore, il a consacré à cette question un important mémoire (en collaboration avec Dechaume), et les thèses de ses élèves, Paul Michel et Marcel Levrat, contiennent une foule de documents fort intéressants qui en approfondissent les détails.

Mon maître, M. Policard, dans ses travaux faits avec M. Leriche sur les adaptations fonctionnelles des artères, et tout particulièrement dans la thèse de mon ami Accoyer, a apporté une contribution histo-physiologique du plus haut intérêt à l'étude de ce problème en montrant le

rôle des facteurs mécaniques et, notamment, des axes de traction dans la différenciation myoblastique des éléments conjonctifs.

M'inspirant de ses idées, j'ai pu moi-même apporter à la tribune de cette société (en collaboration avec MM. Roubier et Trépoz) des observations analogues.

Le rôle des facteurs mécaniques paraît considérable, mais à leur côté, il existe certainement des facteurs physico-chimiques dont l'action mérite d'être élucidée.

M. Perrot. — Les myomes primitifs du sein sont extrêmement rares. Dans une revision récente, à l'occasion d'un cas personnel, je n'ai pu trouver dans la littérature que 3 cas de myomes intra-mammaires (un adéno-myome, un fibro-myome et un sarcome myoblastique) et une vingtaine de cas de myome de l'aréole. (Il faut, en effet, bien séparer les deux localisations, ainsi que l'a montré Schander.)

Cette extrême rareté paraît être un argument en faveur de la nature secondaire de la localisation mammaire du myo-sarcome.

Le Gérant : F. AMIRAULT. NIORT. — IMP. TH. MARTIN.

. 104

dans

e de
bser-

leur
l'ac-

ares.
i pu
(un
une
parer

ature